

МИНИСТЕРСТВО ЗДРАВООХРАНЕНИЯ РЕСПУБЛИКИ БЕЛАРУСЬ
УЧРЕЖДЕНИЕ ОБРАЗОВАНИЯ
«ГОМЕЛЬСКИЙ ГОСУДАРСТВЕННЫЙ МЕДИЦИНСКИЙ УНИВЕРСИТЕТ»

Кафедра анатомии человека
с курсом оперативной хирургии и топографической анатомии

ПРОВОДЯЩИЕ ПУТИ ГОЛОВНОГО И СПИННОГО МОЗГА

Учебно-методическое пособие
для студентов лечебного, медико-диагностического факультетов
и факультета по подготовке специалистов для зарубежных стран

Гомель
ГомГМУ
2011

УДК 611.81 + 611.82 (072)

ББК 56.127.5 + 56.127.7

К 56

Авторы:

В. В. Коваленко, Е. К. Шестерина, Е. Ю. Дорошкевич, В. Н. Жданович

Рецензент:

кандидат медицинских наук, доцент,
заведующая кафедрой гистологии, цитологии и эмбриологии
Гомельского государственного медицинского университета

И. Л. Кравцова

Проводящие пути головного и спинного мозга: учеб.-метод. пособие
К 56 для студентов лечебного, медико-диагностического факультетов и
факультета по подготовке специалистов для зарубежных стран / В. В. Ко-
валенко [и др.]. — Гомель: учреждение образования «Гомельский го-
сударственный медицинский университет», 2011. — 40 с.

ISBN 978-985-506-370-5

Учебно-методическое пособие содержит расширенные и систематизирован-
ные сведения о топографии и морфофункциональной организации проводящих
путей головного и спинного мозга. Изложение материала сопровождается тради-
ционными и оригинальными схемами и рисунками, существенно облегчающими
восприятие текста.

Соответствует учебному плану и программе по анатомии человека для сту-
дентов медицинских вузов Министерства здравоохранения Республики Беларусь.

Предназначено для студентов лечебного, медико-диагностического факуль-
тетов и факультета по подготовке специалистов для зарубежных стран.

Утверждено и рекомендовано к изданию Центральным учебным научно-
методическим советом учреждения образования «Гомельский государственный
медицинский университет» 28 июня 2011 г., протокол № 7.

УДК 611.81 + 611.82 (072)

ББК 56.127.5 + 56.127.7

ISBN 978-985-506-370-5

© Учреждение образования
«Гомельский государственный
медицинский университет», 2011

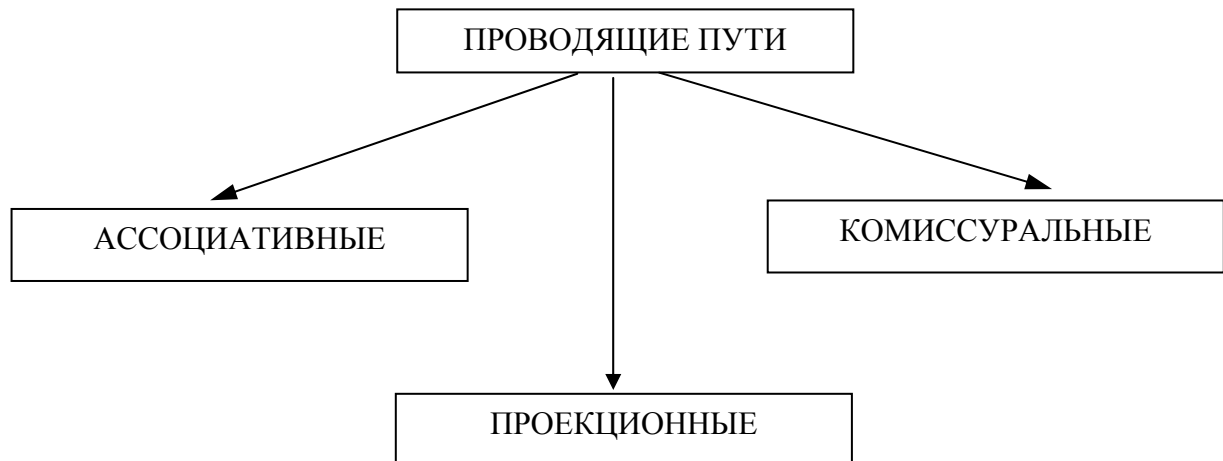
СОДЕРЖАНИЕ

Определение понятия «проводящий путь».....	4
Восходящие проекционные пути	5
Экстероцептивные проводящие пути	5
1. Латеральный спинно-таламический тракт	5
2. Передний спинно-таламический тракт	7
3. Проводящий путь зрительного анализатора	8
4. Проводящий путь слухового анализатора	9
5. Проводящий путь вестибулярного анализатора	9
6. Проводящий путь вкусового анализатора	11
7. Проводящий путь обонятельного анализатора	12
Проприоцептивные проводящие пути.....	13
1. Проприоцептивные пути коркового направления	14
1.1 Бульбо-таламический тракт (<i>tractus bulbothalamicus</i>).....	14
2. Проприоцептивные пути мозжечкового направления	15
2.1 Передний спинно-мозжечковый тракт (<i>tractus spinocerebellaris anterior</i> , пучок Говерса)	15
2.2 Задний спинно-мозжечковый тракт (<i>tractus spinocerebellaris posterior</i> , пучок Флексига)	16
Нисходящие проекционные пути.....	19
1. Кортиково-ядерный тракт (<i>tractus corticonuclearis</i>)	18
2. Латеральный корково-спинномозговой тракт(<i>tractus corticonuclearis lateralis</i>)	18
3. Передний корково-спинномозговой тракт(<i>tractus corticonuclearis anterior</i>).....	19
Экстрапирамидная система	20
1. Крансоядерно-спинномозговой тракт (<i>tractus rubrospinalis</i> , пучок Монакова)	21
2. Покрышечно-спинномозговой тракт (<i>tractus tectospinalis</i>)	22
3. Ретикулярно-спинномозговой тракт (<i>tractus reticulospinalis</i>)	23
4. Преддверно-спинномозговой тракт (<i>tractus vestibulospinalis</i>)	24
5. Кортиково-мосто-мозжечковый тракт (<i>tractus cortico-ponto-cerebellaris</i>)	25
Приложение 1. Тестовый контроль по разделу «Проводящие пути головного и спинного мозга».....	27
Приложение 2. Ответы на вопросы тестового контроля.....	36
Литература	37

ОПРЕДЕЛЕНИЕ ПОНЯТИЯ «ПРОВОДЯЩИЙ ПУТЬ»

Проводящий путь — цепочка из нескольких нейронов, расположенных в различных отделах мозга и связанных между собой при помощи аксонов, проводящих функционально однородный нервный импульс.

Проводящие пути являются либо эфферентными, либо афферентными звеньями различных рефлекторных дуг.



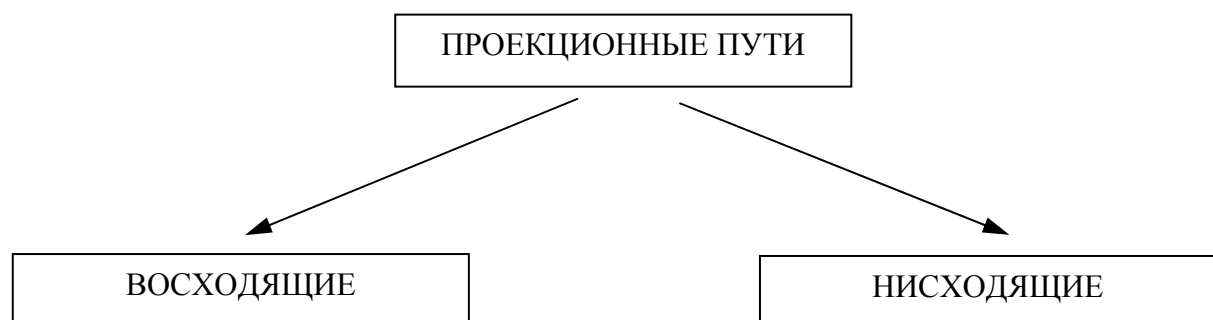
Ассоциативные пути соединяют участки серого вещества в пределах одной половины мозга.

Выделяют короткие и длинные ассоциативные пути.

- 1) короткие соединяют соседние извилины в пределах одной доли мозга;
- 2) длинные ассоциативные волокна связывают участки серого вещества, принадлежащие различным долям мозга в пределах одного полушария.

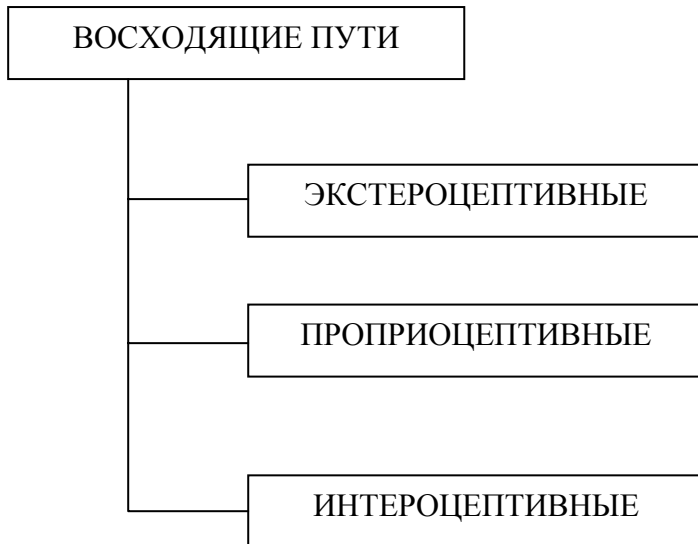
Комиссуральные волокна или **спайки** соединяют между собой зеркально симметричные участки правой и левой половин мозга с целью координации их функций (мозолистое тело, передняя спайка и спайка свода).

Проекционные пути обеспечивают двусторонние связи между нижележащими и вышележащими отделами центральной нервной системы — ЦНС (соединяют главным образом центры спинного и головного мозга).



ВОСХОДЯЩИЕ ПРОЕКЦИОННЫЕ ПУТИ

Восходящие (афферентные) пути проводят импульсы от чувствительных рецепторных образований в спинной мозг и далее к головному мозгу.



Экстероцептивные пути несут импульсы от рецепторов, взаимодействующих с внешней средой — экстерорецепторов (болевых, температурных, тактильных, зрительных, слуховых, вкусовых, обонятельных).

Проприоцептивные пути проводят импульсы от рецепторов органов движения — проприорецепторов (мышц, сухожилий, суставных капсул, связок).

Интероцептивные пути проводят импульсы от рецепторов внутренних органов и сосудов.

ЭКСТЕРОЦЕПТИВНЫЕ ПРОВОДЯЩИЕ ПУТИ

1. Латеральный спинно-таламический тракт (проводящий путь кожного анализатора).
2. Передний спинно-таламический тракт (проводящий путь кожного анализатора).
3. Проводящий путь зрительного анализатора.
4. Проводящий путь слухового анализатора.
5. Проводящий путь вестибулярного анализатора
6. Проводящий путь вкусового анализатора.
7. Проводящий путь обонятельного анализатора.

1. Латеральный спинно-таламический тракт (*tractus spinothalamicus lateralis*)

Проводит импульсы болевой и температурной чувствительности с поверхности кожных покровов. Включает **3** нейрона (стрелками в тексте указаны направления движения нервных волокон, связывающих между собой нейроны).

Первый нейрон располагается в спинномозговом узле и по морфологической характеристике является *псевдоуниполярным*. Он имеет два отростка на общем основании: центральный и периферический. Периферический отросток (дендрит) заканчивается рецептором в определенном участке кожи, а центральный отросток (аксон) в составе заднего корешка спинного мозга проникает в серое вещество спинного мозга. Далее ход нервных волокон можно представить следующим образом.

Спинномозговой узел (1-й нейрон) → собственное ядро заднего рога спинного мозга (2-й нейрон) → боковой канатик *противоположной* стороны → продолговатый мозг → мост → средний мозг → таламус (3-й нейрон) → постцентральная извилина (корковый центр общей чувствительности) (рисунок 1).

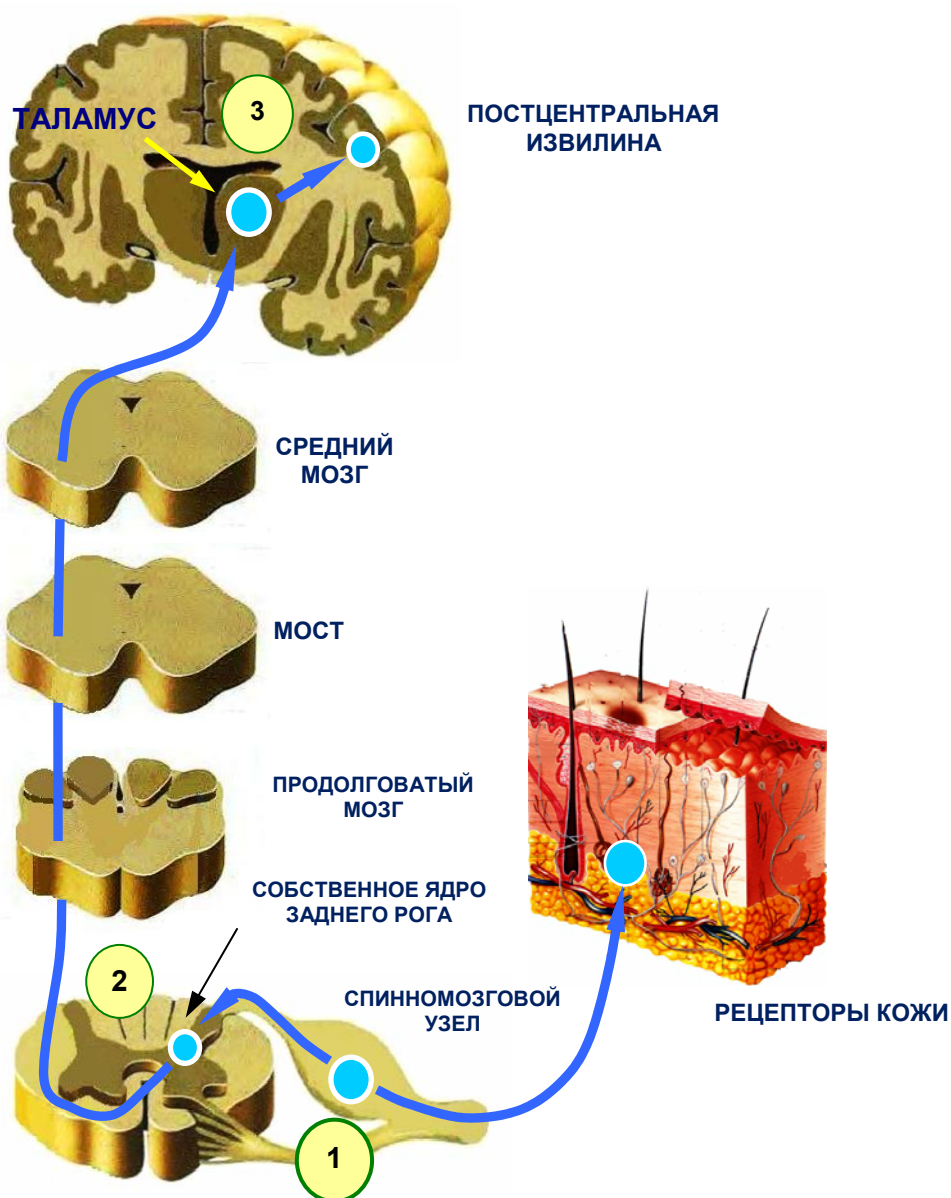


Рисунок 1 — Латеральный спинно-таламический тракт

2. Передний спинно-таламический тракт (*traktus Spinothalamicus anterior*)

Передний спинно-таламический тракт является проводником импульсов тактильной чувствительности (осязания и давления). Представляет собой цепочку из 3-х нейронов.

Первый нейрон располагается в спинномозговом узле — **собственное ядро заднего рога спинного мозга (2-й нейрон)** — передний канатик *противоположной* стороны — продолговатый мозг — мост — средний мозг — таламус (**3-й нейрон**) — постцентральная извилина (корковый центр общей чувствительности). Часть волокон второго нейрона достигают таламуса в составе заднего канатика *своей* стороны (рисунок 2).

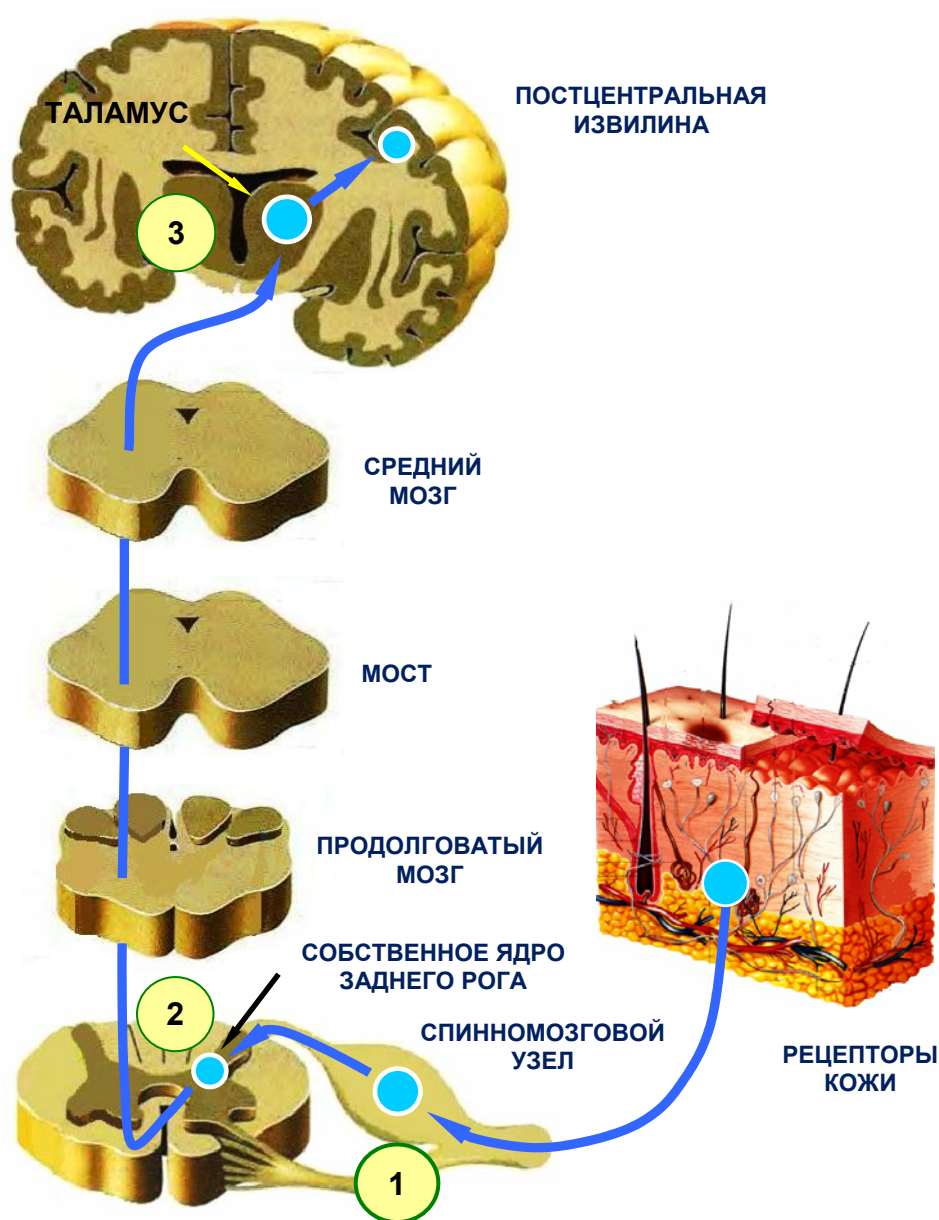


Рисунок 2 — Передний спинно-таламический тракт

Таким образом, вышеописанные проводящие пути кожной чувствительности сходны по локализации нейронов и отличаются лишь тем, что волокна латерального спинно-таламического тракта *полностью* переходят на противоположную сторону и достигают головного мозга в составе *бокового канатика* противоположной стороны. Волокна переднего спинно-таламического тракта переходят на противоположную сторону *частично* и проникают в головной мозг в составе *переднего канатика* противоположной стороны.

3. Проводящий путь зрительного анализатора

Свет проникает на сетчатку через светопреломляющие среды глаза: роговица —▶ передняя камера глаза —▶ хрусталик —▶ задняя камера глаза —▶ стекловидное тело —▶ сетчатка.

Нервный импульс образуется в фоторецепторах сетчатки – палочки и колбочки (**1-й нейрон**) —▶ биполяры (**2-й нейрон**) —▶ ганглиозные нейроны (**3-й нейрон**) —▶ аксоны ганглиозных нейронов —▶ зрительный нерв зрительный перекрест (перекрещиваются волокна от медиальных частей сетчаток) —▶ зрительный тракт (содержит волокна латеральной части сетчатки своей стороны и медиальной части противоположной стороны).

Зрительный тракт заканчивается 2 утолщениями (корешками): латеральным и медиальным.

Латеральный корешок —▶ латеральное коленчатое тело (**4-й нейрон**) —▶ шпорная борозда затылочной доли (корковый центр зрения).

Медиальный корешок —▶ через латеральное коленчатое тело (транзит) —▶ верхний холмик среднего мозга (**4-й нейрон**). Волокна медиального корешка из верхнего холмика распределяются в *3-х направлениях*:

1. Верхний холмик —▶ двигательное ядро глазодвигательного нерва —▶ глазодвигательные мышцы.

2. Верхний холмик —▶ парасимпатическое ядро глазодвигательного нерва (ядро Якубовича) —▶ сфинктер зрачка и ресничная мышца.

3. Верхний холмик —▶ покрывшечно-спинномозговой и покрывшечно-бульбарный тракты —▶ передние рога спинного мозга —▶ скелетные мышцы.

Ввиду наличия вышеуказанных связей зрительного анализатора, в ответ на поступление света на сетчатку возникают *следующие ответные реакции*:

- а) поворот головы и туловища в сторону зрительного раздражителя;
- б) поворот глазных яблок по направлению к источнику света и сведение зрительных осей в одной точке (конвергенция);
- в) аккомодация (изменение кривизны хрусталика);
- г) сужение либо расширение зрачка (рисунок 3).

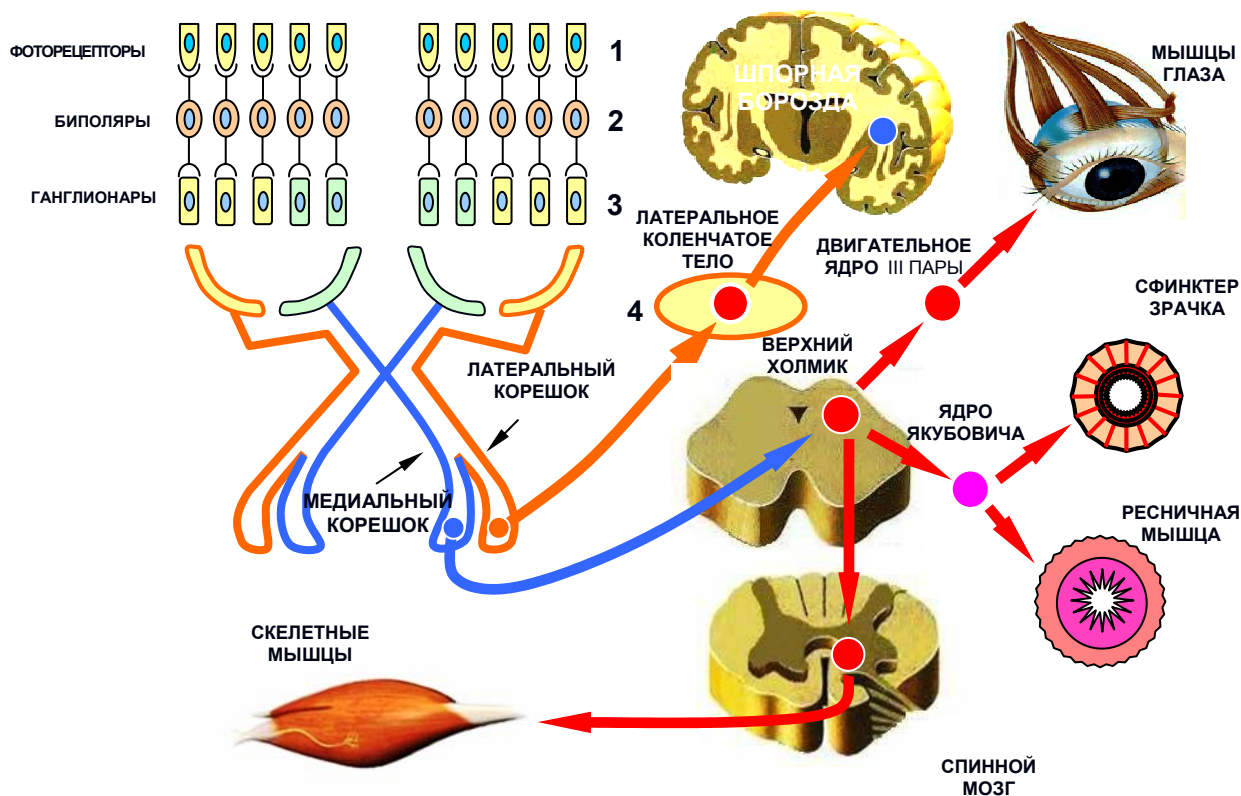


Рисунок 3 — Проводящий путь зрительного анализатора

4. Проводящий путь слухового анализатора

Трансформация энергии звуковой волны в нервный импульс происходит в волосковых сенсорных клетках кортиева органа. Дальнейшее распространение нервного сигнала осуществляется следующим образом:

Кортиев орган —> спиральный узел улитки (**1-й нейрон**) —> улитковая часть преддверно-улиткового нерва —> переднее и заднее улитковые ядра моста (**2-й нейрон**) —> трапецевидное тело —> латеральная (слуховая) петля —> медиальное коленчатое тело (**3-й нейрон**) —> верхняя височная извилина (корковый центр слуха).

Некоторая часть волокон латеральной петли входит в медиальное коленчатое тело, не образуя синапсов на его нейронах, т. е. проходит транзитом. Далее эти волокна проникают в нижние холмики среднего мозга, в которых формируются покрывшечно-бульбарный и покрывшечно-спинномозговой тракты, передающие импульс к мотонейронам черепных нервов и передних рогов спинного мозга и далее к скелетным мышцам (рисунок 4).

5. Проводящий путь вестибулярного анализатора

Механические колебания эндолимфы при изменениях положения головы и туловища воспринимаются сенсорными волосковыми клетками **ампулярных гребешков** и **пятен эллиптического и сферического мешочков** (рецепторы равновесия) перепончатого лабиринта и трансформируются в нервный сигнал.

Волосковые клетки ампулярных гребешков и пятен сферического и эллиптического мешочков → вестибулярный узел (**1-й нейрон**) → преддверная часть преддверно-улиткового нерва → вестибулярные ядра моста Дейтерса, Роллера, Швальбе и Бехтерева (**2-й нейрон**).

Далее нервный импульс распространяется по *следующим основным направлениям*:

1. К передним рогам спинного мозга (преддверно-спинномозговой тракт).
2. К ядрам глазодвигательных нервов (III, IV и VI пары черепных нервов).
3. К ядрам языкоглоточного и блуждающего нервов (IX и X пары черепных нервов).
4. К ядрам мозжечка (вестибуломозжечковый тракт).
5. К коре височной и теменной долей головного мозга (корковый конец вестибулярного анализатора).

Благодаря связям с глазодвигательными нервами обеспечивается фиксация взгляда на объекте при изменении положения головы. При чрезмерном раздражении вестибулярного аппарата возникает головокружение, замедление пульса, тошнота, рвота и т. д. (через связи с ядрами IX и X пар черепных нервов) (рисунок 5).

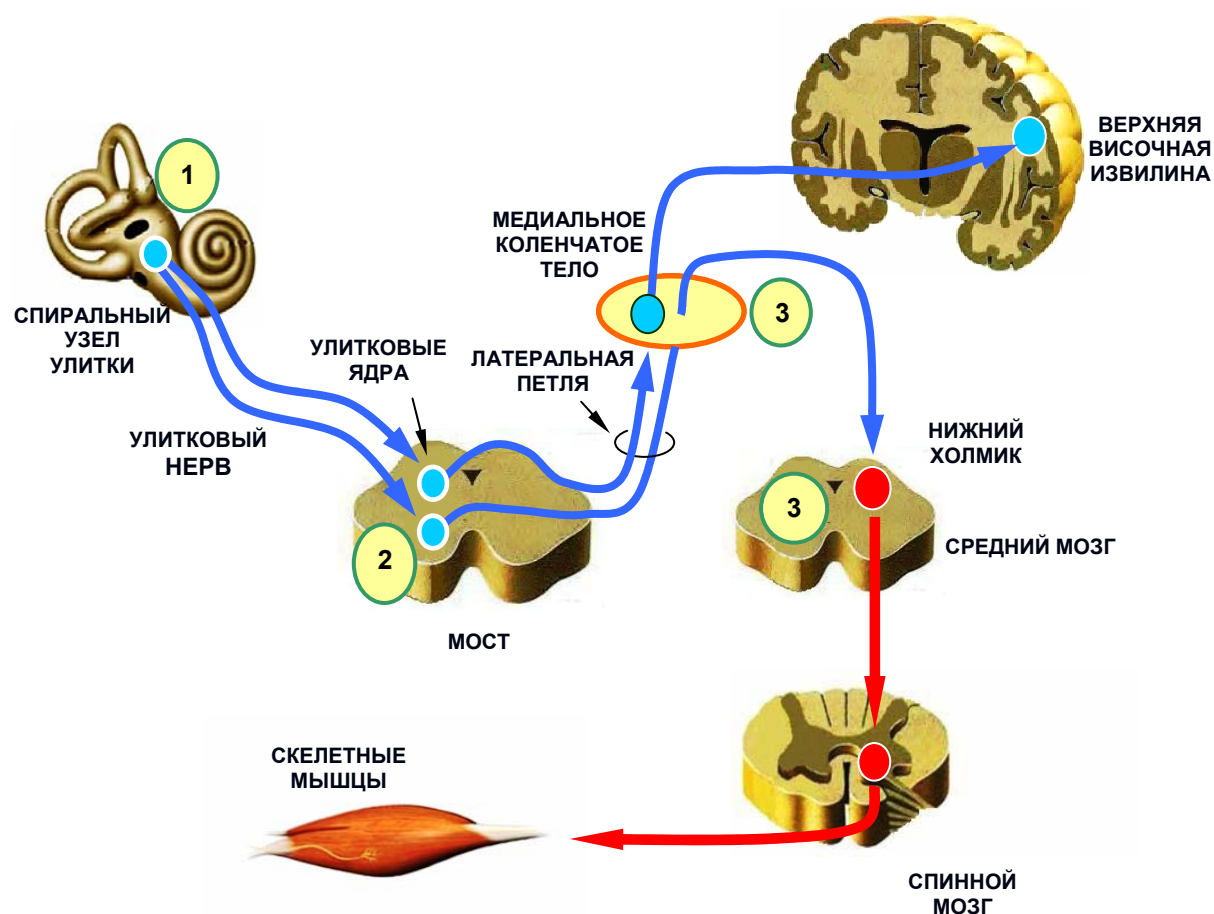


Рисунок 4 — Проводящий путь слухового анализатора

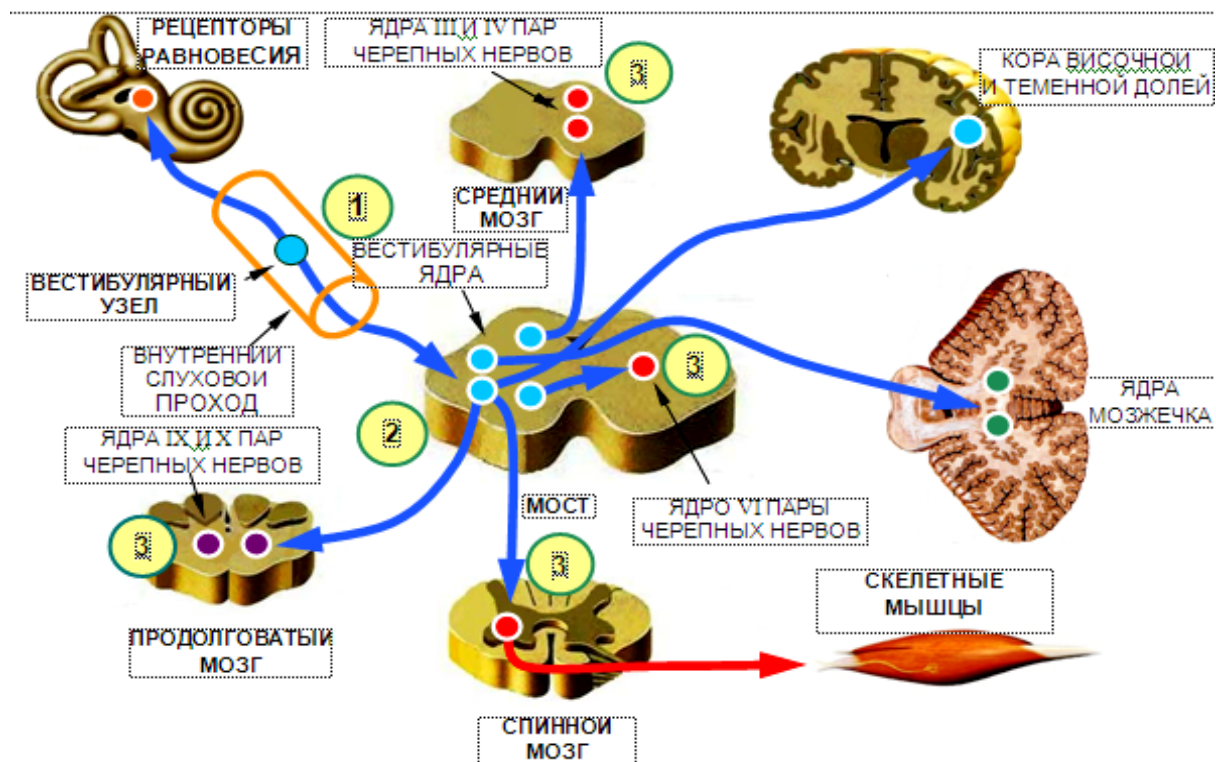


Рисунок 5 — Проводящий путь вестибулярного анализатора

6. Проводящий путь вкусового анализатора

Вкусовая чувствительность воспринимается волокнами 3-х пар черепных нервов:

1. *Лицевого* нерва (VII пара) — от вкусовых почек передних 2/3 языка.
2. *Языкоглоточного* нерва (IX пара) — от вкусовых почек задней 1/3 языка.
3. *Блуждающего* нерва (X пара) — от единичных вкусовых почек *надгортанника* и *черпаловидных хрящей* гортани.

Проводящий путь вкусового анализатора представлен *цепочкой из 3-х нейронов*.

1-й нейрон (псевдоуниполярный) расположен:

- в узле коленца лицевого нерва;
- в верхнем и нижнем узлах языкоглоточного нерва;
- в верхнем и нижнем узлах блуждающего нерва.

Периферические отростки 1-го нейрона заканчиваются во вкусовых почках, центральные отростки направляются в составе соответствующих черепных нервов (VII, IX, X) к общему для них *ядру одиночного пути, nucleus solitarius* (**2-й нейрон**), которое является подкорковым центром вкуса.

Аксоны 2-го нейрона идут по 3 направлениям:

1. В *таламус* (**3-й нейрон**) и далее в *крючок гиппокампа* (корковый центр вкуса).
2. Нижний отдел *постцентральной извилины* (это объясняет эмоциональную окраску вкусовых ощущений).

3. В *гипоталамус* (поэтому вкусовые ощущения влияют на секрецию пищеварительных желез).

4. В миндалевидное тело (благодаря этой связи вкусовые ощущения влияют на формирование пищевого поведения) (рисунок 6).

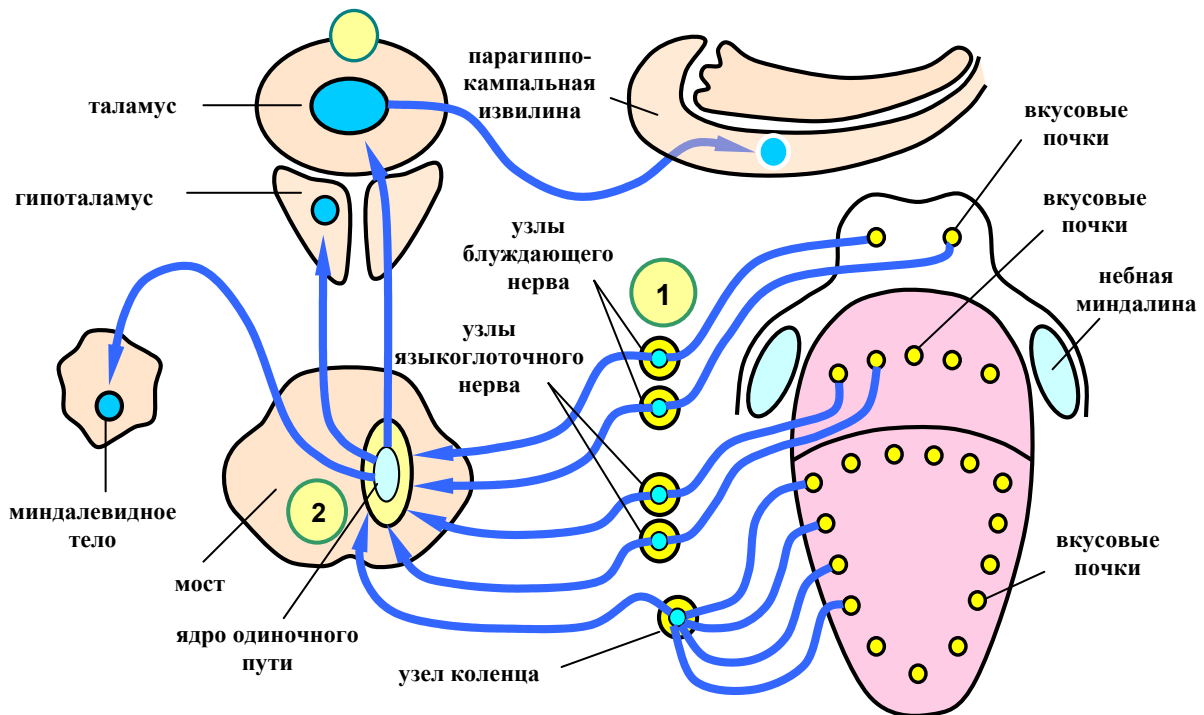


Рисунок 6 — Проводящие пути вкусового анализатора

7. Проводящий путь обонятельного анализатора

Представлен цепочкой из 3-х нейронов:

1-й нейрон — обонятельные клетки обонятельной области носа. Их центральные отростки в результате многократной конвергенции, сливаясь, образуют 15–20 **обонятельных нервов**, *nervi olfactorii*.

Обонятельные нервы через отверстия решетчатой пластинки решетчатой кости проникают в полость черепа и внедряются в **обонятельные луковицы**. В луковицах центральные отростки обонятельных клеток образуют синапсы с *митральными клетками* (**2-й нейрон**), составляющими обонятельные луковицы.

Аксоны 2-го нейрона формируют **обонятельный тракт**, который продолжается в **обонятельный треугольник**.

Обонятельный треугольник разделяется на **3 обонятельные полосы**:

- 1) медиальную обонятельную полосу (*stria olfactoria medialis*);
- 2) латеральную обонятельную полосу (*stria olfactoria lateralis*);
- 3) промежуточную обонятельную полосу (*stria olfactoria intermedia*).

В составе этих полосок аксоны 2-го нейрона проникают во все структуры лимбической системы, в т. ч. в *сосцевидные тела* и *передние ядра таламуса* (**3-й нейрон**).

Аксоны клеток сосцевидных тел образуют 2 тракта:

1. Сосцевидно-таламический тракт, *fasciculus mamillothalamicus* (пучок Вик д' Азира), идущий к таламусу.

2. Сосцевидно-покрышечный тракт, *fasciculus mamillotegmentalis*, направляющийся к покрышке среднего мозга. В среднем мозге берет начало покрышечно-спинномозговой тракт, обеспечивающий защитные рефлекторные двигательные реакции в ответ на воздействие сильных запахов.

Аксоны 3-х нейронов заканчиваются в **парагиппокампальной извилине** и **крючке гиппокампа** (корковый центр обоняния) (рисунок 7).

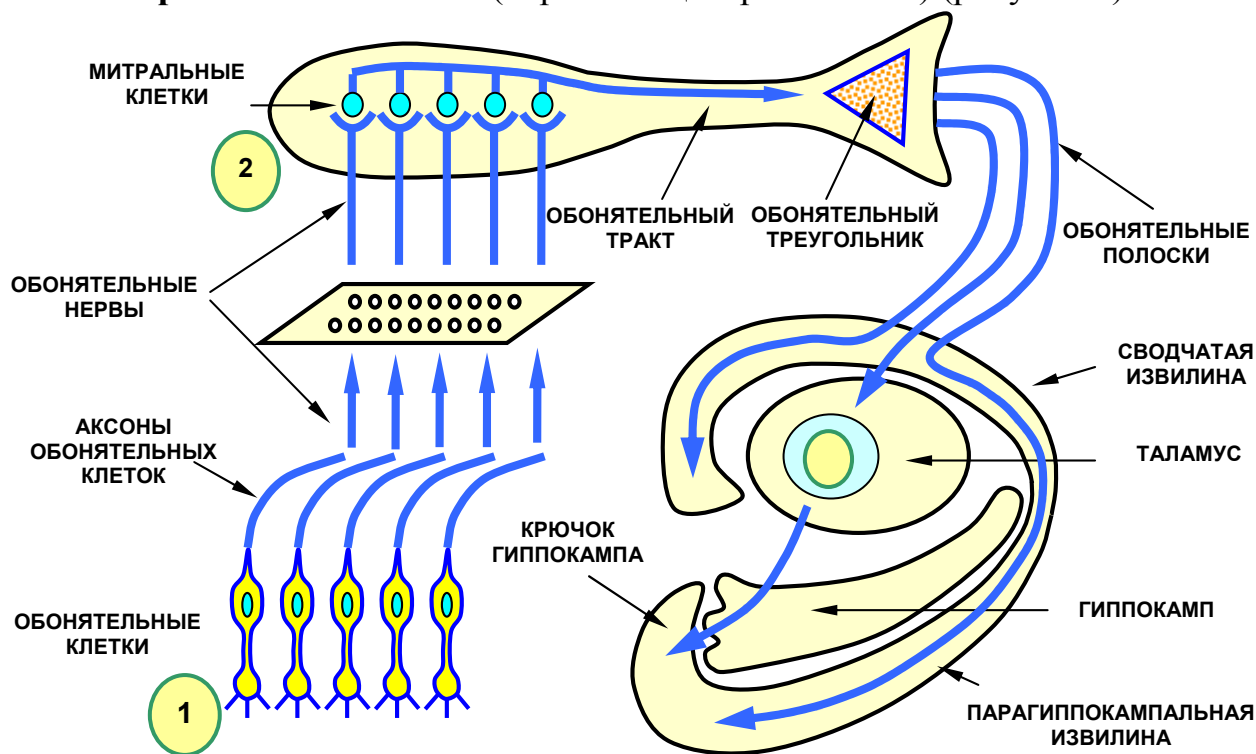


Рисунок 7 — Проводящий путь обонятельного анализатора

ПРОПРИОЦЕПТИВНЫЕ ПРОВОДЯЩИЕ ПУТИ

Название этих трактов происходит от латинских слов *proprius* — собственный и *ceptio* — ощущать. В дословном переводе это означает «чувствовать собственное тело». Каждый из нас в любой момент времени способен описать свою позу и совершать какие-либо целенаправленные движения без контроля зрения. Это объясняется тем фактом, что мы чувствуем каждую часть своего тела в отдельности, ее вес, положение, амплитуду и скорость движений. Это все определяется как «проприоцептивная чувствительность».

Проприоцептивная чувствительность заключается в проведении импульсов от рецепторов, локализованных в структурах опорно-двигательного аппарата (мышцах, суставах, связках, сухожилиях). Значительную часть веса человеческого тела составляют мышцы, чувствуя которые, мы ощущаем массу собственного тела целиком, либо его отдельных частей.

Проприоцептивные проводящие пути обеспечивают «доставку» нервных сигналов от элементов опорно-двигательного аппарата в головной мозг и являются промежуточным отделом т. н. «двигательного анализатора». Сущность его работы сводится к ежесекундной оценке функциональ-

ного состояния мышечно-суставного аппарата с целью подготовки его к выполнению различного рода произвольных и непроизвольных движений.

Проприоцептивные тракты подразделяются на 2 группы:

1. Проприоцептивные пути коркового направления.
2. Проприоцептивные пути мозжечкового направления.

1. Проприоцептивные пути коркового направления

1.1. Бульбо-таламический тракт (*tractus bulbothalamicus*)

Проводит импульсы **сознательной** проприоцептивной чувствительности в постцентральную извилину коры. Состоит из 3-х нейронов (рисунок 8).

Первый нейрон располагается в спинномозговом узле. Его аксоны, минуя задний рог, проникают в задний канатик спинного мозга своей стороны (образуют пучки Голля и Бурдаха) → продолговатый мозг → тонкое и клиновидное ядра (**2-й нейрон**). Аксоны 2-го нейрона перекрещиваются с волокнами второго нейрона противоположной стороны и продолжают в **медиальную петлю**. Медиальная петля → мост → средний мозг → таламус (**3-й нейрон**) → постцентральная извилина коры головного мозга (корковый центр общей чувствительности).

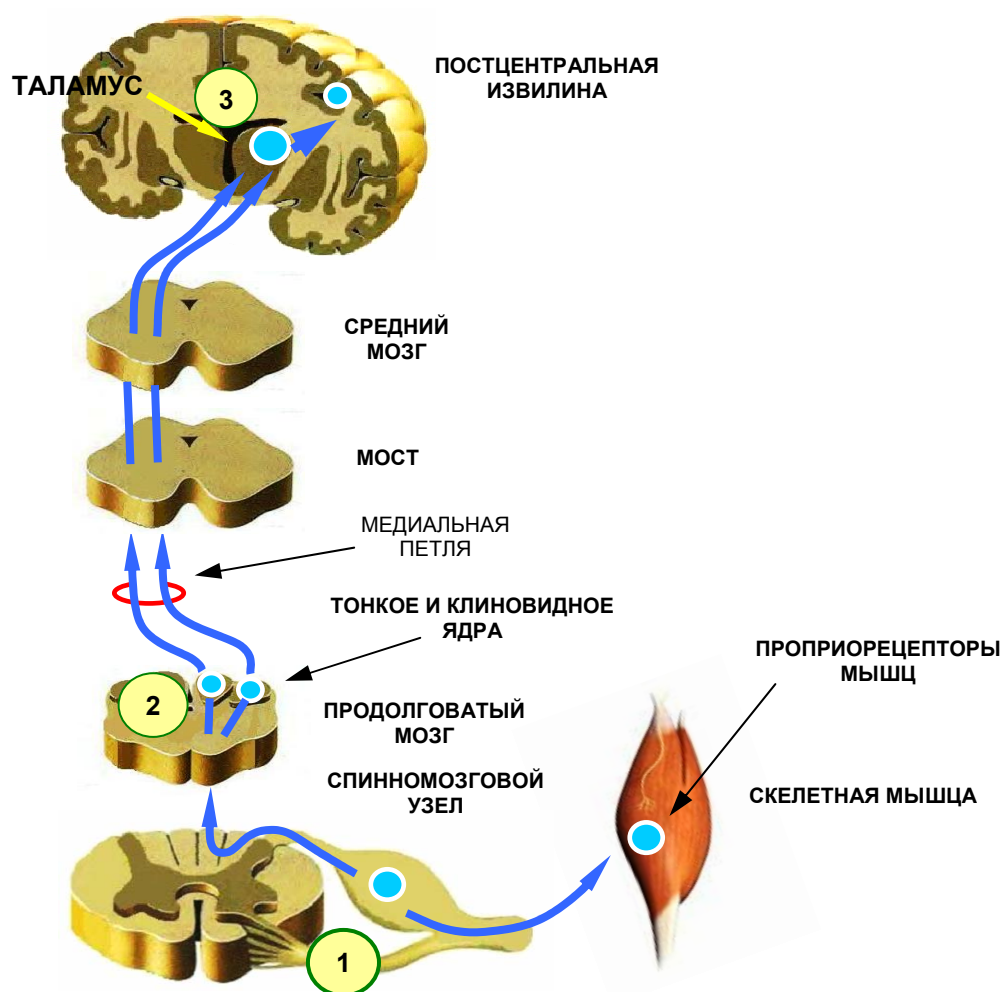


Рисунок 8 — Бульбо-таламический тракт

2. Проприоцептивные пути мозжечкового направления

2.1 Передний спинно-мозжечковый тракт (*tractus spinocerebellaris anterior*, пучок Говерса)

Передаёт импульсы бессознательной проприоцептивной чувствительности в мозжечок. Состоит из 3-х нейронов (рисунок 9).

Первый нейрон находится в спинномозговом узле —→ промежуточное медиальное ядро заднего рога (**2-й нейрон**) —→ *передняя часть бокового канатика противоположной стороны* —→ продолговатый мозг —→ мост средний мозг —→ верхняя мозжечковая ножка —→ кора червя мозжечка *противоположной стороны* (**3-й нейрон**).

Таким образом, передний спинно-мозжечковый тракт, проделав сложный, дважды перекрещенный путь, возвращается на ту же сторону, на которой начался.

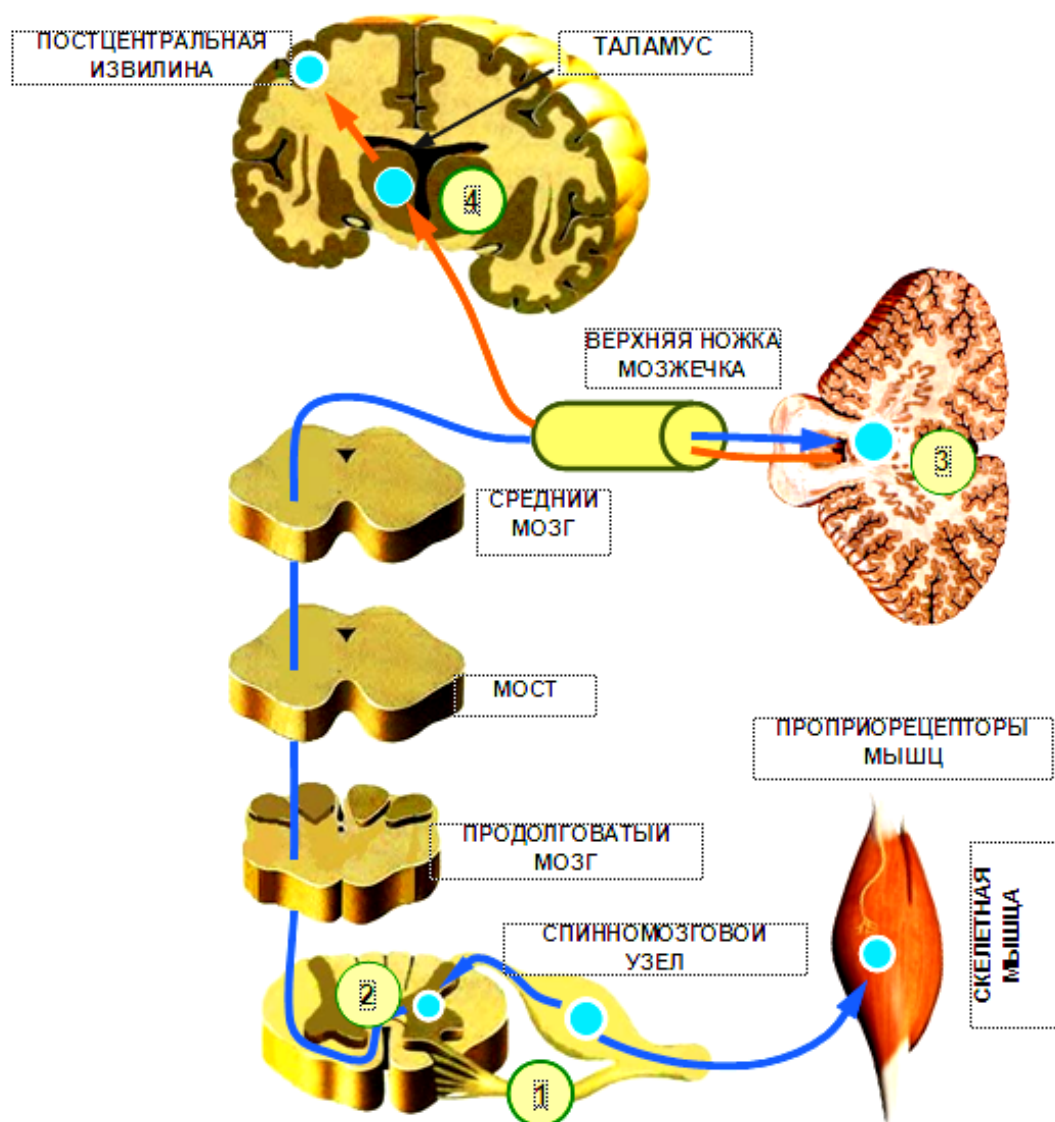


Рисунок 9 — Передний спинно-мозжечковый тракт

2.2 Задний спинно-мозжечковый тракт (*tractus spinocerebellaris posterior*, пучок Флексига)

Передаёт импульсы бессознательной проприоцептивной чувствительности в мозжечок. Состоит из 3-х нейронов (рисунок 10).

Первый нейрон находится в спинномозговом узле → грудное ядро Кларка в заднем роге (**2-й нейрон**) → задняя часть бокового канала *своей* стороны → продолговатый мозг → нижняя ножка мозжечка → кора червя мозжечка (**3-й нейрон**).

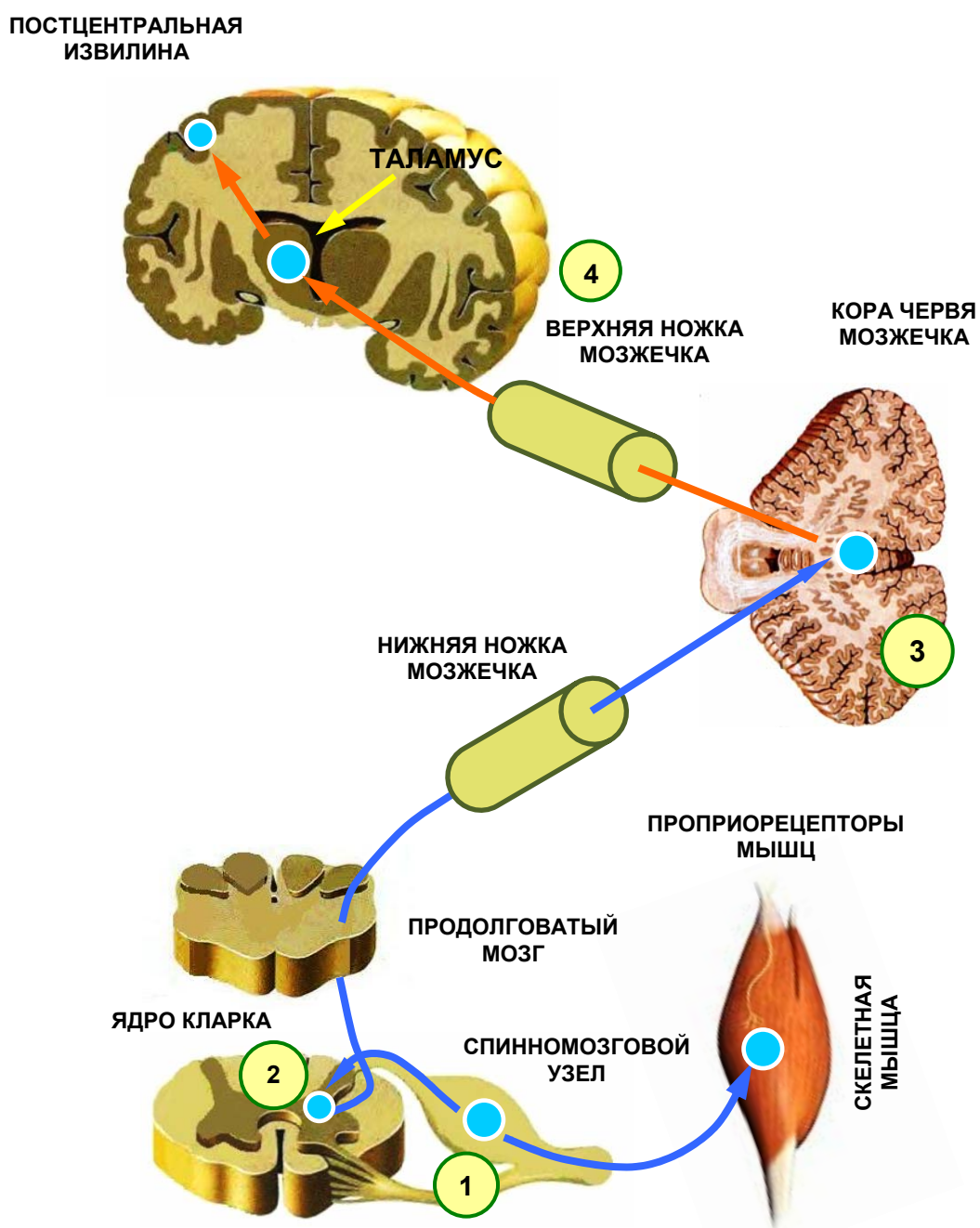
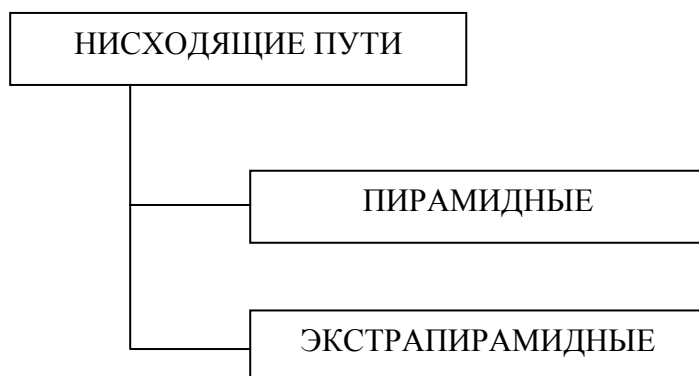

Рисунок 10 — Задний спинно-мозжечковый тракт

НИСХОДЯЩИЕ ПРОЕКЦИОННЫЕ ПУТИ

Нисходящие (эфферентные) пути проводят импульсы от корковых и подкорковых структур головного мозга к спинному и далее к рабочим органам.



Пирамидные проводящие пути берут начало от гигантских *пирамидных* клеток предцентральной извилины лобной доли мозга (двигательный центр коры полушарий). Эти тракты обеспечивают проведение нервных импульсов к мотонейронам передних столбов спинного мозга и далее к скелетным мышцам, что приводит к возникновению простых либо сложных *сознательных, произвольных движений*.

Экстрапирамидные проводящие пути начинаются от двигательных нейронов, расположенных в различных подкорковых образованиях головного мозга (ядра ретикулярной формации, красные ядра и четверохолмие среднего мозга, вестибулярные ядра и др.). Функции этих трактов заключаются в осуществлении и регуляции *неосознанных, непроизвольных, автоматических* двигательных актов.

Следует отметить тот факт, что большинство пирамидных волокон (97–98 %) по пути следования заканчиваются в ретикулярной формации и некоторых других подкорковых структурах. И в дальнейшем пирамидный путь составляют уже аксоны не клеток Беца, а аксоны нейронов, заложенных в подкорковых образованиях. Иными словами, большая часть аксонов пирамидных клеток прерывается на промежуточных нейронных комплексах, не достигая непосредственно мотонейронов спинного мозга. И только 2–2,5 % волокон, берущих начало от пирамидных клеток Беца, не прерывается на промежуточных нейронах, а непосредственно достигает передних столбов спинного мозга.

Все нисходящие двигательные пути, прошедшие и не прошедшие через промежуточные подкорковые структуры, в дальнейшем составляют пирамиды, расположенные на вентральной поверхности продолговатого мозга (подсчитано, что каждую пирамиду составляет приблизительно 1 млн волокон).

1. Корково-ядерный тракт (*tractus corticonuclearis*)

Представлен цепочкой из 2-х нейронов (рисунок 11). Проводит импульсы произвольных движений к мышцам головы и шеи.

Первый нейрон находится в предцентральной извилине (клетки Беца) —> двигательные ядра черепных нервов противоположной стороны (**2-й нейрон**) —> мышцы головы и шеи.

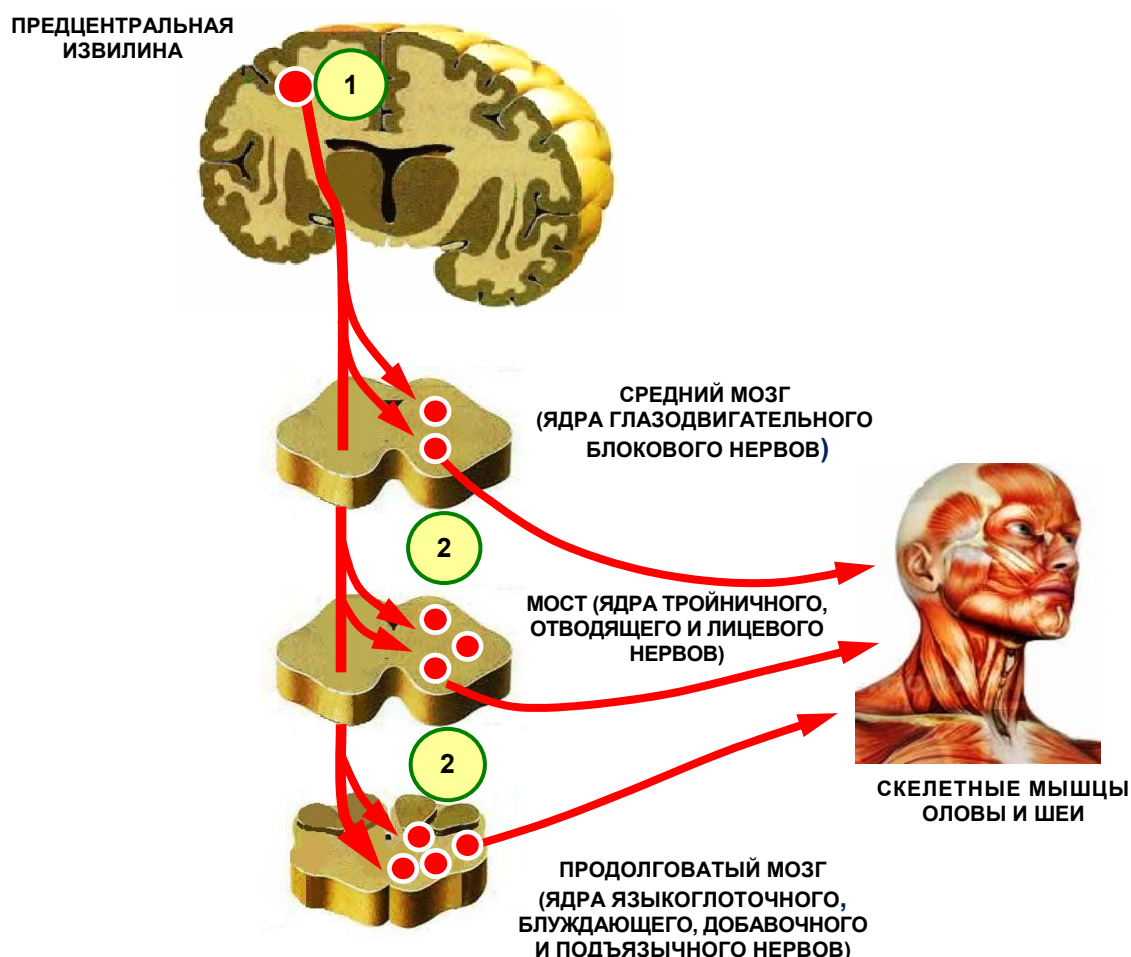


Рисунок 11 — Корково-ядерный тракт

2. Латеральный корково-спинномозговой тракт (*tractus Corticospinalis lateralis*)

Представлен цепочкой из 2-х нейронов (рисунок 12). Проводит импульсы произвольных движений к мышцам туловища и конечностей.

Первый нейрон находится в предцентральной извилине (клетки Беца) —> ножка среднего мозга —> основание моста —> пирамиды продолговатого мозга —> **перекрест пирамид** —> боковой канатик противоположной стороны —> мотонейроны передних рогов спинного мозга противоположной стороны (**2-й нейрон**) —> скелетные мышцы туловища и конечностей.

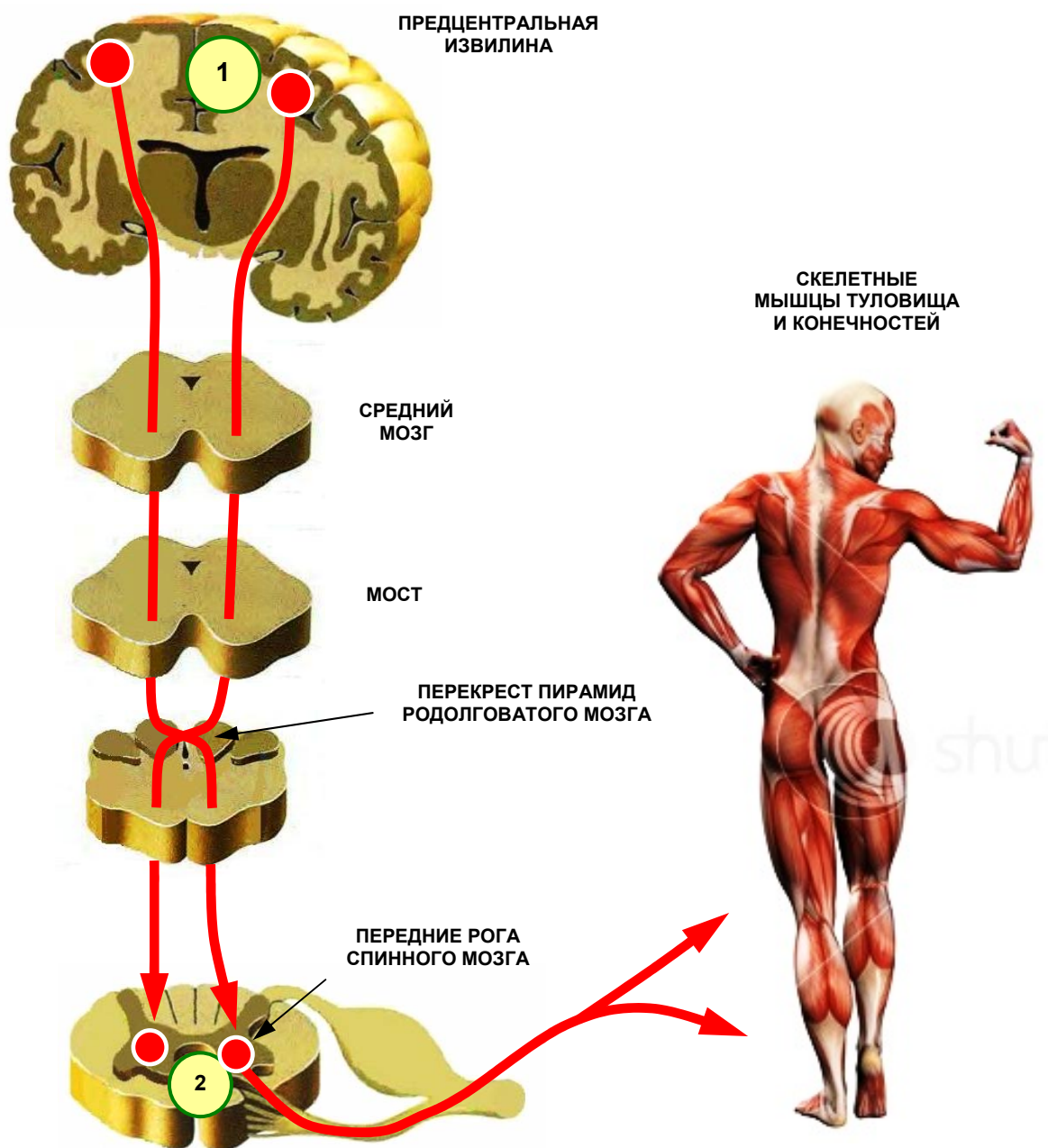


Рисунок 12 — Латеральный корково-спинномозговой тракт

3. Передний корково-спинномозговой тракт (*tractus Corticospinalis anterior*)

Представлен цепочкой из 2-х нейронов (рисунок 13). Проводит импульсы произвольной двигательной активности к мышцам шеи и туловища (в частности к дыхательной мускулатуре).

Первый нейрон находится в предцентральной извилине (клетки Беца) —> ножка среднего мозга —> основание моста —> пирамиды продолговатого мозга —> передний канатик спинного мозга —> мотонейроны передних рогов шейных и грудных сегментов противоположной стороны (**2-й нейрон**) —> скелетные мышцы туловища и шеи.

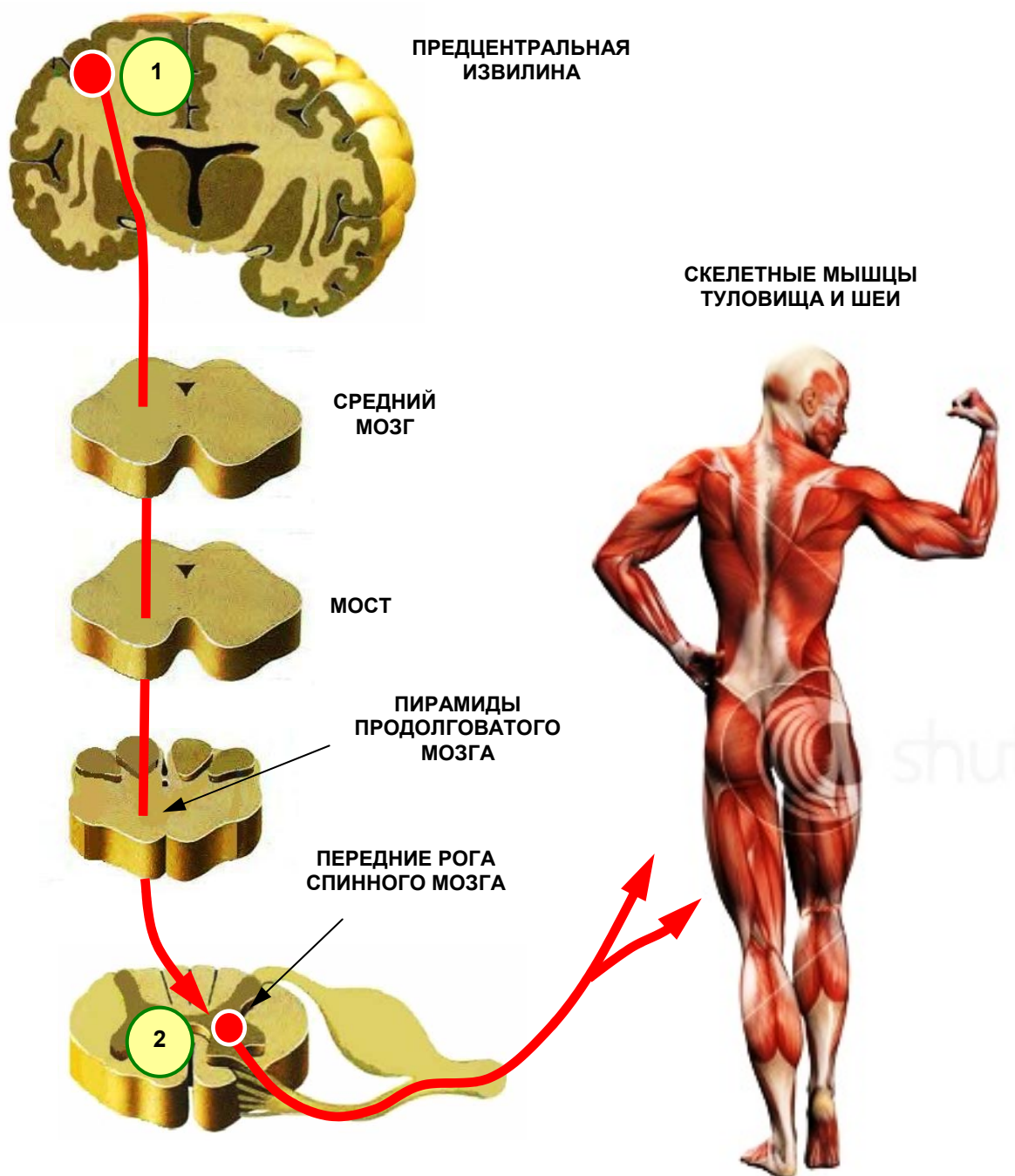


Рисунок 13 — Передний корково-спинномозговой тракт

ЭКСТРАПИРАМИДНАЯ СИСТЕМА

Экстрапирамидная система сформировалась в процессе эволюционных преобразований значительно раньше, чем пирамидная система. Ее функциональное предназначение сводится к осуществлению простых или сложных автоматических (неосознанных) двигательных актов, лежащих в основе различных защитных инстинктивных реакций.

Условно экстрапирамидную систему можно разделить на 2 отдела:

- 1) центральный отдел;
- 2) периферический отдел.

Центральный отдел представлен целым рядом подкорковых структур, заложенных в глубине полушарий, промежуточном мозге, либо в стволе мозга. Среди них, прежде всего, следует назвать *хвостатое ядро, скорлупу, бледный шар, красное ядро и черную субстанцию* среднего мозга, *ретикулярную формацию, вестибулярные ядра, субталамическое ядро Льюиса*, расположенное в промежуточном мозге.

Периферический отдел экстрапирамидной системы образован многочисленными нервными волокнами, которые берут начало в вышеперечисленных структурах головного мозга. Совокупность этих волокон составляет так называемые *экстрапирамидные пути*.

Как отмечалось ранее, большинство волокон пирамидной системы заканчиваются на нейронных комплексах экстрапирамидной системы. Ввиду этого, пирамидные и экстрапирамидные тракты анатомически почти не обособлены, поэтому между ними трудно провести и функциональную грань. Вследствие этого, деление общей двигательной системы на пирамидную и экстрапирамидную весьма условно. Тем не менее, большинство неврологов считают такое традиционно сложившееся разделение обоснованным и целесообразным.

Далее необходимо более подробно рассмотреть экстрапирамидные тракты и дать им анатомо-функциональную оценку.

Наиболее значимыми и изученными являются *следующие экстрапирамидные пути*:

- а) красноеядро-спинномозговой тракт;
- б) покрывшечно-спинномозговой тракт;
- в) ретикулярно-спинномозговой тракт;
- г) преддверно-спинномозговой тракт.

1. Красноеядро-спинномозговой тракт (tractus rubrospinalis, пучок Монакова)

Представлен цепочкой из 2 нейронов (рисунок 14).

Первый нейрон расположен в *красном ядре* среднего мозга —► покрывка моста —► продолговатый мозг —► боковой канатик спинного мозга противоположной стороны —► мотонейроны передних рогов спинного мозга (**2-й нейрон**) —► скелетные мышцы.

Пучок Монакова на уровне среднего мозга переходит на противоположную сторону, образуя **перекрест Фореля**.

Функция: регуляция мышечного тонуса, необходимого для удерживания тела в состоянии равновесия без усилия воли.

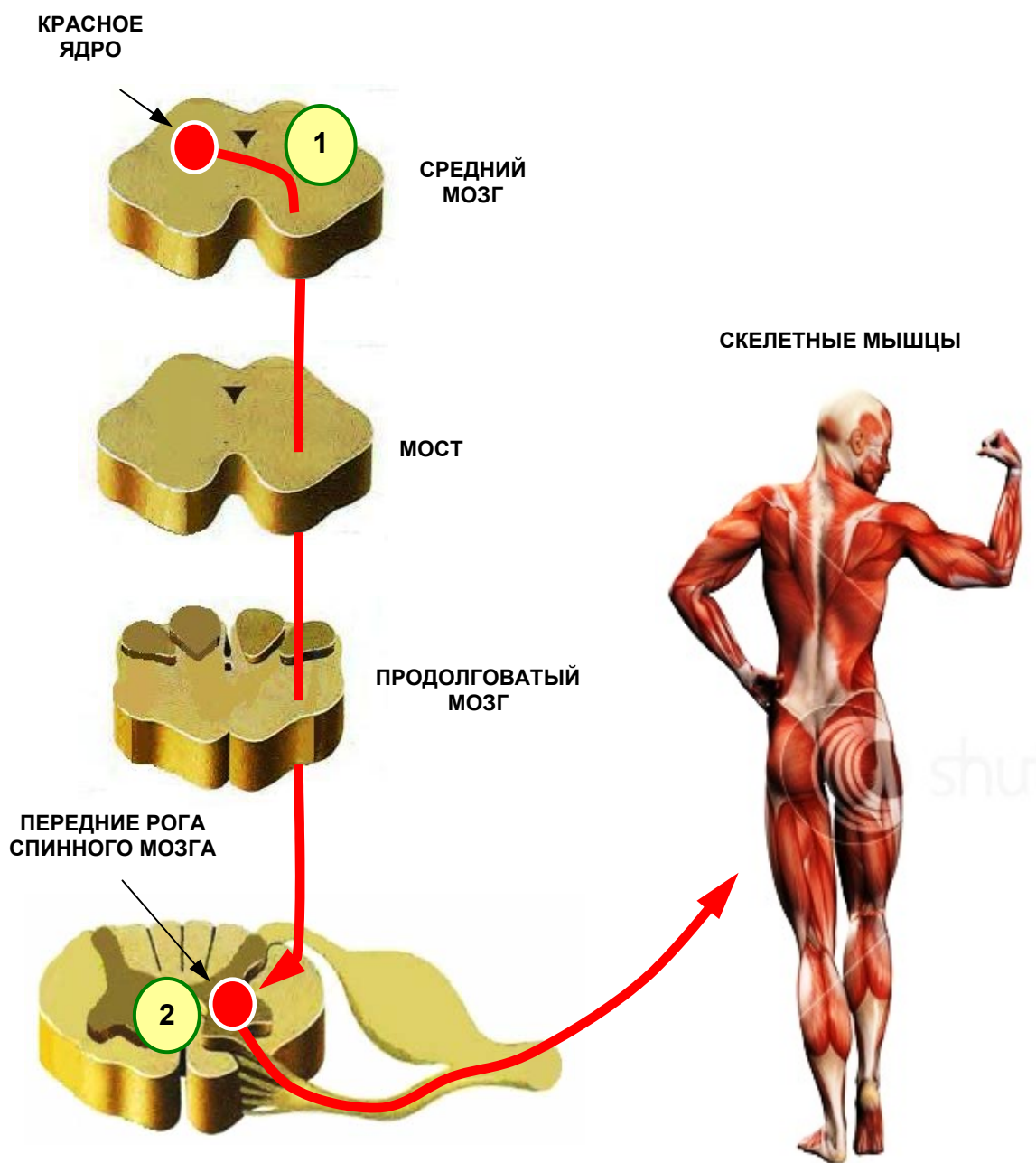


Рисунок 14 — Красноядерно-спинномозговой тракт

2. Покрышечно-спинномозговой тракт (*tractus tectospinalis*)

Как и предыдущий состоит из 2-х нейронов (рисунок 15).

Верхние и нижние холмики крыши среднего мозга (**1-й нейрон**) —> мост —> продолговатый мозг —> передний канатик спинного мозга противоположной стороны —> мотонейроны передних рогов (**2-й нейрон**) —> скелетные мышцы.

Функция: осуществление ориентировочных и защитных рефлексов на неожиданные зрительные или слуховые раздражители.

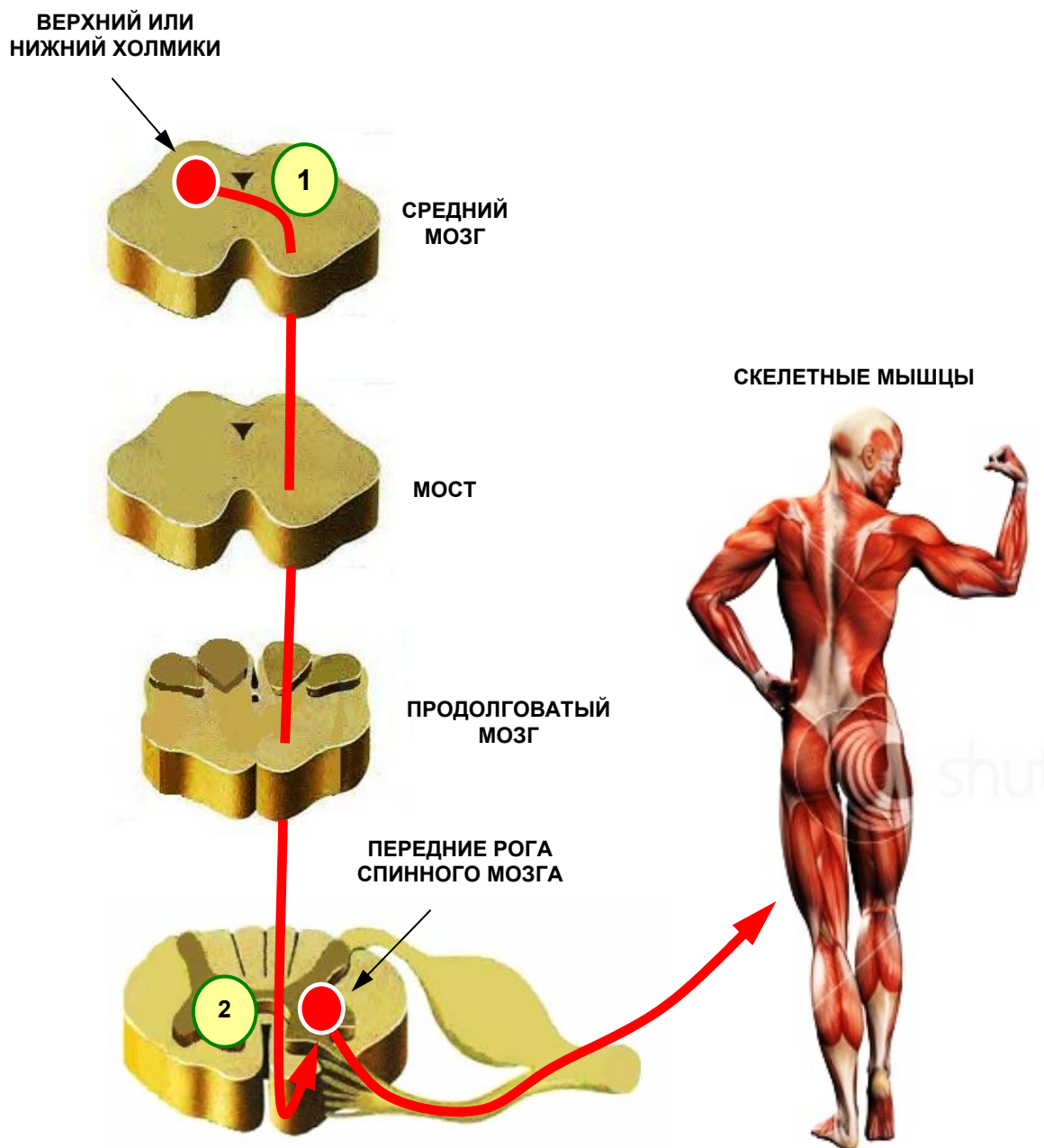


Рисунок 15 — Покрышечно-спинномозговой тракт

3. Ретикулярно-спинномозговой тракт (*tractus reticulospinalis*)

Образован цепочкой из 2-х нейронов (рисунок 16).

Первый нейрон (ядра Даркшевича и Кахаля ретикулярной формации ствола мозга) → мост → продолговатый мозг → передний канал спинного мозга → мотонейроны передних рогов (**2-й нейрон**) → скелетные мышцы.

Функция: регуляция тонуса скелетных мышц в зависимости от изменяющихся условий внешней и внутренней среды.

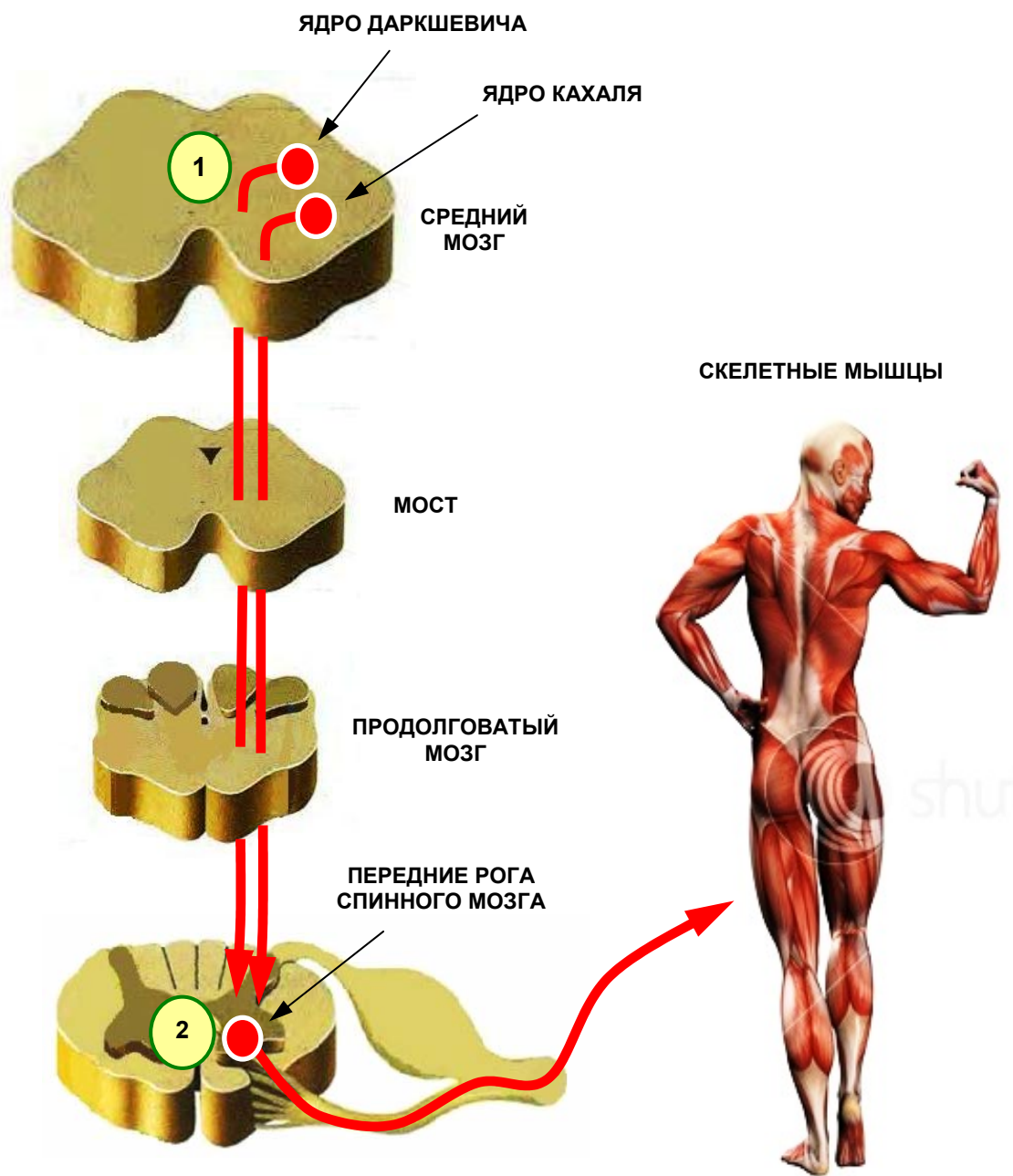


Рисунок 16 — Ретикулярно-спинномозговой тракт

4. Преддверно-спинномозговой тракт (*tractus vestibulospinalis*)

Как и предыдущий состоит из 2-х нейронов (рисунок 17).

Первый нейрон заложен в латеральном вестибулярном ядре Дейтерса и нижнем вестибулярном ядре Роллера → продолговатый мозг → передний канатик спинного мозга → мотонейроны передних рогов (**2-й нейрон**) → скелетные мышцы.

Функция: обеспечивает координацию движений туловища и конечностей и поддержание равновесия в различных позах.

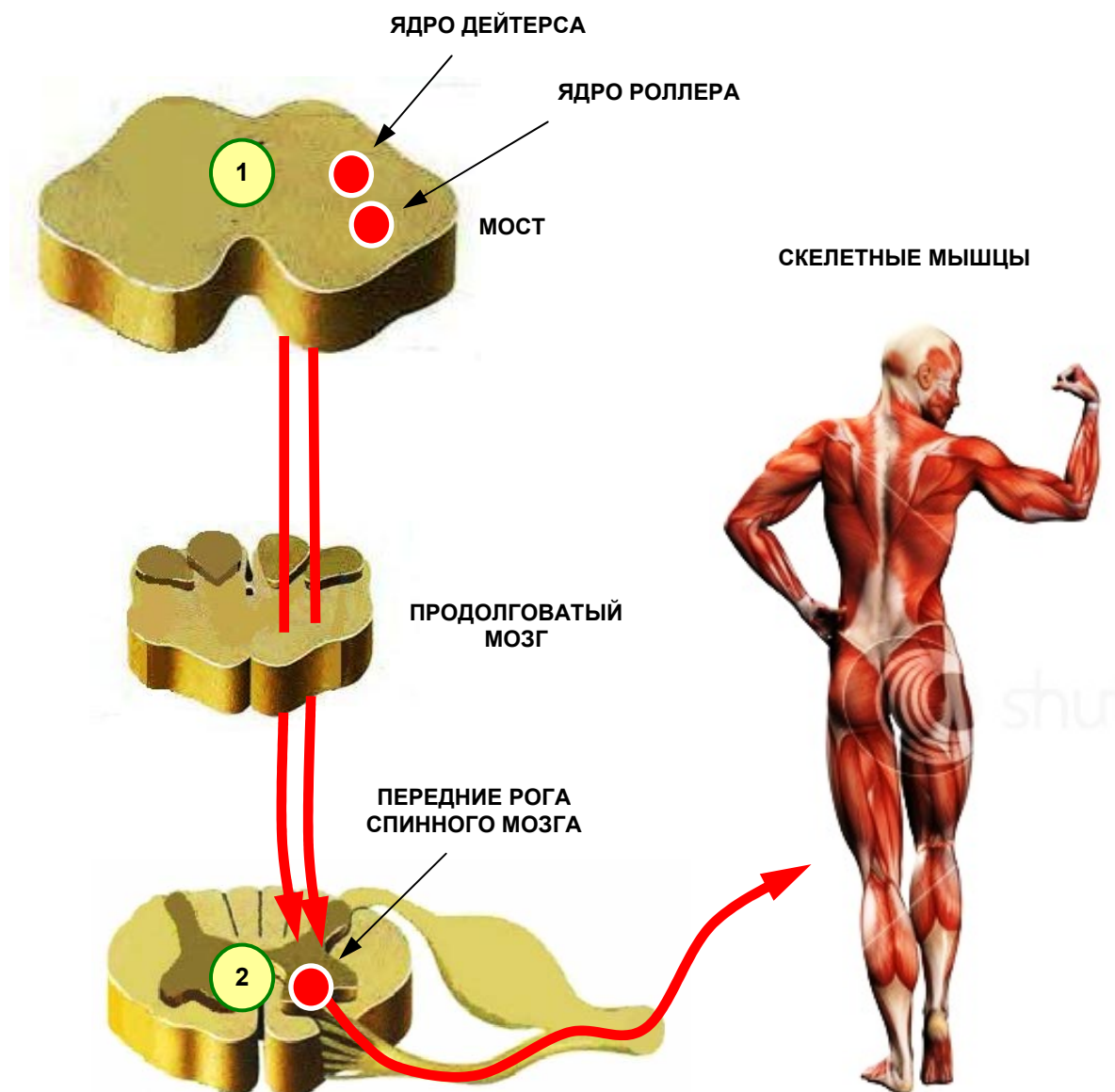


Рисунок 17 — Преддверно-спинномозговой тракт

5. Кортико-мосто-мозжечковый тракт (*tractus cortico-ponto-cerebellaris*)

Этот проводящий путь состоит из 2-х нейронов (рисунок 18).

Первый нейрон рассеян в коре лобной, височной, теменной и затылочной долей мозга → основание ножки мозга → собственные ядра моста (**2-й нейрон**) → поперечные волокна моста → противоположная средняя мозжечковая ножка → полушарие мозжечка противоположной стороны.

Функция: посредством этого тракта кора головного мозга контролирует и координирует работу мозжечка.

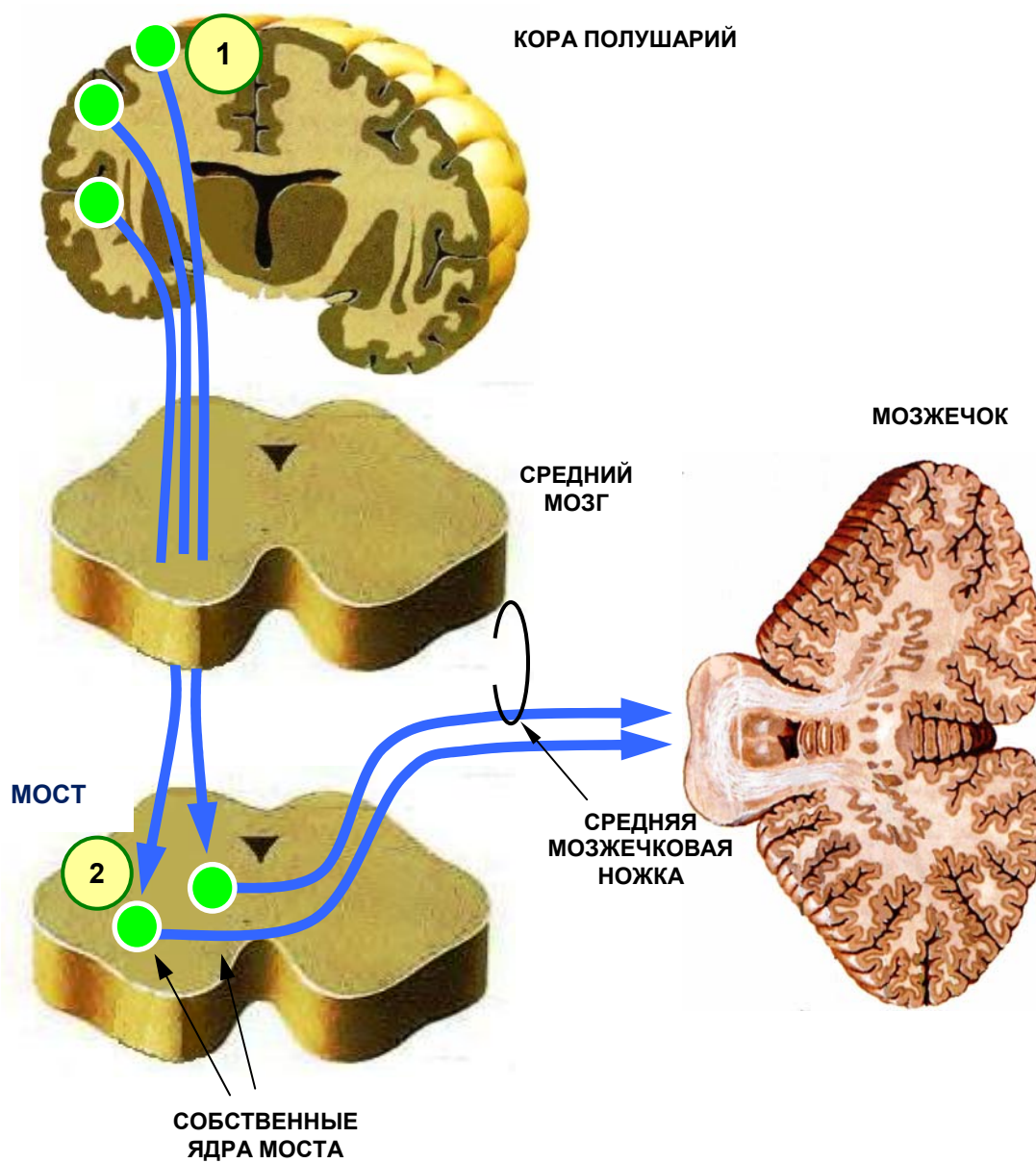


Рисунок 18 — Кортиково-мосто-мозжечковый тракт

**ТЕСТОВЫЙ КОНТРОЛЬ ПО РАЗДЕЛУ:
«ПРОВОДЯЩИЕ ПУТИ ГОЛОВНОГО И СПИННОГО МОЗГА»**

1. Дайте полное определение понятию «проводящий путь»:

Варианты ответа:

- а) это совокупность дендритов, проводящих функционально однородный нервный импульс;
- б) это совокупность аксонов, проводящих различные нервные импульсы;
- в) это цепочка связанных между собой нейронов;
- г) цепочка из нескольких нейронов, расположенных в различных отделах мозга и связанных между собой при помощи аксонов, проводящих однородный импульс;
- д) цепочка из нескольких нейронов, расположенных в различных отделах мозга и связанных между собой при помощи аксонов, проводящих неоднородный импульс.

2. Какие отделы ЦНС соединяют между собой ассоциативные проводящие пути?

Варианты ответа:

- а) соседние извилины в пределах одной доли мозга;
- б) симметричные участки правой и левой половин мозга;
- в) обеспечивающие двусторонние связи между нижележащими и вышележащими отделами ЦНС;
- г) связывающие участки серого вещества, принадлежащие различным долям мозга в пределах одного полушария.

3. Какие отделы ЦНС соединяют между собой комиссуральные проводящие пути?

Варианты ответа:

- а) соседние извилины в пределах одной доли мозга;
- б) симметричные участки правой и левой половин мозга;
- в) обеспечивающие двусторонние связи между нижележащими и вышележащими отделами ЦНС;
- г) связывающие участки серого вещества, принадлежащие различным долям мозга в пределах одного полушария.

4. Какие отделы ЦНС соединяют между собой проекционные проводящие пути?

Варианты ответа:

- а) соседние извилины в пределах одной доли мозга;
- б) симметричные участки правой и левой половин мозга;

в) обеспечивающие двусторонние связи между нижележащими и вышележащими отделами ЦНС;

г) связывающие участки серого вещества, принадлежащие различным долям мозга в пределах одного полушария.

5. К экстероцептивным проводящим путям относятся:

Варианты ответа:

- а) латеральный спинно-таламический тракт;
- б) корково-мосто-мозжечковый тракт;
- в) передний спинно-таламический тракт;
- г) покрывочно-спинномозговой тракт;
- д) проводящий путь слухового анализатора.

6. К проприоцептивным путям мозжечкового направления относятся:

Варианты ответа:

- а) пучок Флексига;
- б) пучок Монакова;
- в) пучок Говерса;
- г) пучок Голля;
- д) пучок Бурдаха.

7. К проприоцептивным путям коркового направления относятся:

Варианты ответа:

- а) корково-ядерный тракт;
- б) передний корково-спинномозговой тракт;
- в) бульбо-таламический тракт;
- г) пучок Флексига;
- д) пучок Говерса.

8. Какие импульсы проводит латеральный спинно-таламический тракт?

Варианты ответа:

- а) произвольной двигательной активности;
- б) тактильной чувствительности;
- в) проприоцептивной чувствительности;
- г) температурной и болевой чувствительности.

9. Какие импульсы проводит передний спинно-таламический тракт?

Варианты ответа:

- а) произвольной двигательной активности;
- б) тактильной чувствительности;
- в) проприоцептивной чувствительности;
- г) температурной и болевой чувствительности.

10. Где расположен 1-й нейрон латерального спинно-таламического тракта?

Варианты ответа:

- а) в задних рогах спинного мозга;
- б) в передних рогах спинного мозга;
- в) в спинномозговых узлах;
- г) в продолговатом мозге.

11. Где расположен 2-й нейрон латерального спинно-таламического тракта?

Варианты ответа:

- а) в задних рогах спинного мозга;
- б) в передних рогах спинного мозга;
- в) в спинномозговых узлах;
- г) в продолговатом мозге.

12. Где расположен 3-й нейрон латерального спинно-таламического тракта?

Варианты ответа:

- а) в задних рогах спинного мозга;
- б) в передних рогах спинного мозга;
- в) в спинномозговых узлах;
- г) в таламусе.

13. Где расположен 1-й нейрон переднего спинно-таламического тракта?

Варианты ответа:

- а) в задних рогах спинного мозга;
- б) в передних рогах спинного мозга;
- в) в спинномозговых узлах;
- г) в продолговатом мозге.

14. Где расположен 2-й нейрон переднего спинно-таламического тракта?

Варианты ответа:

- а) в задних рогах спинного мозга;
- б) в передних рогах спинного мозга;
- в) в спинномозговых узлах;
- г) в продолговатом мозге.

15. В каком отделе головного мозга заканчиваются экстероцептивные проводящие пути?

Варианты ответа:

- а) в предцентральной извилине своей стороны;
- б) в постцентральной извилине противоположной стороны;

- в) в постцентральной извилине своей стороны;
- г) в коре червя мозжечка;
- д) в сводчатой извилине.

16. Сколько нейронов включает проводящий путь зрительного анализатора?

Варианты ответа:

- а) 2;
- б) 3;
- в) 4;
- г) 5.

17. Где расположен 4-й нейрон проводящего пути зрительного анализатора?

Варианты ответа:

- а) в нижнем холмике среднего мозга;
- б) в верхнем холмике среднего мозга;
- в) в медиальном коленчатом теле;
- г) в латеральном коленчатом теле.

18. В каком отделе головного мозга заканчивается проводящий путь зрительного анализатора?

Варианты ответа:

- а) в гиппокампе;
- б) в ленточной извилине;
- в) в клину и язычной извилине;
- г) в верхней теменной доле.

19. Где находится 1-й нейрон проводящего пути слухового анализатора?

Варианты ответа:

- а) в ампулярных гребешках;
- б) в кортиевом органе;
- в) в спиральном узле улитки;
- г) в мосту.

20. Укажите локализацию 2-го нейрона слухового проводящего пути:

Варианты ответа:

- а) переднее и заднее улитковые ядра моста;
- б) ядро одиночного пути;
- в) красное ядро;
- г) ядро Бехтерева.

21. Где расположен 3-й нейрон слухового проводящего пути?

Варианты ответа:

- а) в латеральном коленчатом теле;
- б) в медиальном коленчатом теле;

- в) в верхних холмиках среднего мозга;
- г) в нижних холмиках среднего мозга.

22. В какой извилине расположен корковый центр слуха?

Варианты ответа:

- а) в средней височной извилине;
- б) в угловой извилине;
- в) в надкраевой извилине;
- г) в среднем отделе верхней височной извилины.

23. Укажите локализацию 1-го нейрона вестибулярного пути.

Варианты ответа:

- а) кортиев орган;
- б) спиральный узел улитки;
- в) вестибулярный узел;
- г) ядро Роллера.

24. Где находится 2-й нейрон проводящего пути вестибулярного анализатора?

Варианты ответа:

- а) ядро Кахаля;
- б) ядро Дейтерса;
- в) ядро Роллера;
- г) медиальное вестибулярное ядро;
- д) верхнее вестибулярное ядро.

25. Чем объясняются симптомы «морской болезни» (головокружение, тошнота, рвота) при раздражении вестибулярного анализатора?

Варианты ответа:

- а) связями вестибулярных ядер с ядрами языкоглоточного и блуждающего нервов;
- б) связями вестибулярных ядер с ядрами глазодвигательных нервов;
- в) связями с ядрами мозжечка.

26. Укажите локализацию 1-го нейрона проводящего пути вкусового анализатора?

Варианты ответа:

- а) сосочки языка;
- б) узел коленца лицевого нерва;
- в) гассеров узел;
- г) верхний и нижний узлы языкоглоточного нерва.

27. Где расположен 2-й нейрон проводящего пути вкусового анализатора?

Варианты ответа:

- а) верхнее слюноотделительное ядро;
- б) ядро одиночного пути;
- в) нижнее слюноотделительное ядро;
- г) ядро Швальбе.

28. Укажите локализацию коркового центра обоняния?

Варианты ответа:

- а) парагиппокампальная извилина и крючок гиппокампа;
- б) таламус;
- в) обонятельная луковица;
- г) постцентральная извилина.

29. Перечислите проприоцептивные тракты коркового направления?

Варианты ответа:

- а) пучок Говерса;
- б) пучок Монакова;
- в) бульбо-таламический тракт;
- г) пучки Голля и Бурдаха;
- д) пучок Флексига.

30. Перечислите проприоцептивные пути мозжечкового направления?

Варианты ответа:

- а) пучок Говерса;
- б) пучок Монакова;
- в) бульбо-таламический тракт;
- г) пучки Голля и Бурдаха;
- д) пучок Флексига.

31. Укажите локализацию 1-го нейрона всех проприоцептивных трактов?

Варианты ответа:

- а) передний рог спинного мозга;
- б) спинномозговой узел;
- в) задний рог спинного мозга;
- г) тонкое ядро;
- д) клиновидное ядро.

32. Частью какого проводящего пути являются пучки Голля и Бурдаха?

Варианты ответа:

- а) переднего спинно-мозжечкового;
- б) заднего спинно-мозжечкового;

- в) бульбо-таламического;
- г) латерального спиноталамического.

33. Где заканчиваются пучки Голля и Бурдаха?

Варианты ответа:

- а) в таламусе;
- б) в постцентральной извилине;
- в) в тонком и клиновидном ядрах продолговатого мозга;
- г) в собственных ядрах моста.

34. Что такое медиальная петля?

Варианты ответа:

- а) продолжение пучков Голля и Бурдаха;
- б) часть проприоцептивного пути коркового направления;
- в) совокупность аксонов тонкого и клиновидного ядер продолговатого мозга.

35. Где заканчивается бульбо-таламический тракт?

Варианты ответа:

- а) в предцентральной извилине;
- б) в постцентральной извилине;
- в) в парацентральной дольке;
- г) в средней лобной извилине;
- д) в крючке гиппокампа.

36. Какой из спинно-мозжечковых трактов является дважды перекрещенным?

Варианты ответа:

- а) передний спинно-мозжечковый тракт;
- б) задний спинно-мозжечковый тракт.

37. Укажите локализацию 2-го нейрона заднего спинно-мозжечкового пути?

Варианты ответа:

- а) собственное ядро заднего рога;
- б) ядро Кларка;
- в) промежуточное латеральное ядро;
- г) промежуточное медиальное ядро.

38. Какую функцию выполняет пирамидная система?

Варианты ответа:

- а) осуществление произвольных движений;
- б) осуществление непроизвольных движений;
- в) проводит импульсы болевой чувствительности.

39. Укажите локализацию 1-го нейрона пирамидных путей?

Варианты ответа:

- а) клетки Беца предцентральной извилины;
- б) клетки Реншоу;
- в) нейроны постцентральной извилины.

40. Где расположен 2-й нейрон корково-ядерного тракта?

Варианты ответа:

- а) мотонейроны передних рогов спинного мозга;
- б) двигательные ядра глазодвигательного и блокового нервов;
- в) ядра преддверно-улиткового нерва;
- г) двигательные ядра отводящего и лицевого нерва;
- д) двигательные ядра IX, X, XI и XII пар черепных нервов.

41. Укажите локализацию 2-го нейрона корково-спинномозговых проводящих путей?

Варианты ответа:

- а) грудное ядро Кларка;
- б) собственное ядро заднего рога;
- в) мотонейроны передних рогов спинного мозга;
- г) латеральное промежуточное ядро.

42. На каком уровне волокна переднего корково-спинномозгового тракта переходят на противоположную сторону?

Варианты ответа:

- а) на уровне пирамид;
- б) на уровне сегментов спинного мозга;
- в) на уровне среднего мозга.

43. Волокна какого проводящего пути входят в состав перекреста пирамид?

Варианты ответа:

- а) пучка Флексига;
- б) пучка Монакова;
- в) латерального корково-спинномозгового тракта;
- г) латерального спинно-таламического тракта.

44. Какую функцию выполняет экстрапирамидная система?

Варианты ответа:

- а) осуществление произвольных движений;
- б) осуществление непроизвольных движений;
- в) проводит импульсы тактильной чувствительности.

45. Каковы функции пучка Монакова?

Варианты ответа:

- а) осуществление ориентировочных и защитных рефлексов на неожиданные зрительные или слуховые раздражители;

б) регуляция мышечного тонуса, необходимого для удерживания тела в состоянии равновесия без усилия воли;

в) обеспечение координации движений туловища и конечностей и поддержание равновесия в различных позах.

46. Где берет начало покрышечно-спинномозговой путь?

Варианты ответа:

а) в ядре Кахаля;

б) в красном ядре среднего мозга;

в) в верхних и нижних холмиках среднего мозга;

г) в черной субстанции.

47. Какова функция ретикулярно-спинномозгового тракта?

Варианты ответа:

а) осуществление ориентировочных и защитных рефлексов на неожиданные зрительные или слуховые раздражители;

б) регуляция мышечного тонуса, необходимого для удерживания тела в состоянии равновесия без усилия воли;

в) обеспечивает координацию движений туловища и конечностей и поддержание равновесия в различных позах;

г) регуляция тонуса скелетных мышц в зависимости от изменяющихся условий внешней и внутренней среды.

48. Укажите место расположения 1-го нейрона корково-мостомозжечкового тракта?

Варианты ответа:

а) клетки Беца;

б) нейроны угловой извилины;

в) нейроны парацентральной дольки;

г) нейроны всех долей коры полушарий.

49. Где находится 2-й нейрон корково-мостомозжечкового пути?

Варианты ответа:

а) в собственных ядрах моста;

б) в вестибулярных ядрах;

в) в улитковых ядрах.

50. Какова функция корково-мостомозжечкового тракта?

Варианты ответа:

а) регуляция тонуса мышц;

б) координация движений;

в) контроль функций мозжечка;

г) поддержание равновесия тела.

ОТВЕТЫ НА ВОПРОСЫ ТЕСТОВОГО КОНТРОЛЯ

№ вопроса	Ответ	№ вопроса	Ответ	№ вопроса	Ответ
1	в, г	18	в	35	б
2	а, г	19	в	36	а
3	б	20	а	37	б
4	в	21	б, г	38	а
5	а, в, д	22	г	39	а
6	а, в	23	в	40	б, г, д
7	в	24	б, в, г, д	41	в
8	г	25	а	42	б
9	б	26	б, г	43	в
10	в	27	б	44	б
11	а	28	а	45	б
12	г	29	в, г	46	в
13	в	30	а, д	47	г
14	а	31	б	48	г
15	б	32	в	49	а
16	в	33	в	50	в
17	б, г	34	а, б, в		

ЛИТЕРАТУРА

1. *Привес, М. Б.* Анатомия человека / М. Б. Привес, Н. К. Лысенков, В. И. Бушкович. — 12-е изд., перераб. и доп. — СПб.: СПбМАПО, 2005. — 720 с.
2. Анатомия человека: учеб.: в 2 т. / Э. И. Борзяк [и др.]; под ред. М. Р. Сапина. — 4-е изд., стер. — М.: Медицина, 1997. — Т. 1. — 544 с.
3. *Синельников, Р. Д.* Атлас анатомии человека: учеб. пособие: в 4 т. — 2-е изд., стер. / Р. Д. Синельников, Я. Р. Синельникова. — М.: Медицина, 1996. — Т. 2. — 264 с.
4. *Фениш, Х.* Карманный атлас анатомии человека на основе Международной номенклатуры / Х. Фениш; при уч. В. Даубера; пер. с англ. С. Л. Кабак, В. В. Руденок; под ред. С. Д. Денисова. — Минск: Выш. шк., 1997. — 464 с.
5. Физиология человека: учеб.: в 2 т. / В. М. Покровский [и др.]; под ред. В. М. Покровского. — Т. 1. — 448 с.
6. *Хомутов, А. Е.* Физиология центральной нервной системы: учеб. пособие. / А. Е. Хомутов. — Ростов н/Д.: Феникс, 2006. — 384 с.
7. *Воронова, Н. В.* Анатомия центральной нервной системы: учеб. пособие / Н. В. Воронова, Н. М. Климова, А. М. Менджерицкий. — М.: Аспект Пресс, 2005. — 128 с.
8. *Козлов, В. И.* Анатомия нервной системы: учеб. пособие / В. И. Козлов, Т. А. Цехмистренко. — М.: Мир, 2006. — 208 с.
9. *Хлудова, Л. К.* Хрестоматия по анатомии центральной нервной системы: учеб. пособие / Л. К. Хлудова. — М.: Российское психологическое общество, 1998. — 360 с.
10. *Тревор, У.* Анатомический атлас / У. Тревор. — М.: ГМП «Первая образцовая типография», 1998. — 158 с.
11. *Оленев С. Н.* Конструкция мозга / С. Н. Оленев. — Л.: Медицина, 1987. — 208 с.

ISBN 978-985-506-370-5



Учебное издание

Коваленко Владимир Владимирович
Шестерина Елена Константиновна
Дорошкевич Елена Юлиановна и др.

**ПРОВОДЯЩИЕ ПУТИ
ГОЛОВНОГО И СПИННОГО МОЗГА**

**Учебно-методическое пособие
для студентов лечебного, медико-диагностического факультетов
и факультета по подготовке специалистов для зарубежных стран**

Редактор *О. В. Кухарева*
Компьютерная верстка *С. Н. Козлович*

Подписано в печать 26.09.2011.
Формат 60×84¹/₁₆. Бумага офсетная 80 г/м². Гарнитура «Таймс».
Усл. печ. л. 2,33. Уч.-изд. л. 2,54. Тираж 300 экз. Заказ 354.

Издатель и полиграфическое исполнение
Учреждение образования
«Гомельский государственный медицинский университет»
ЛИ № 02330/0549419 от 08.04.2009.
Ул. Ланге, 5, 246000, Гомель.

